

Veterinarski fakultet
Sveučilište u Zagrebu

Usporedba anatomske građe grkljana psa (*Canis familiaris*)
i dobrog dupina (*Tursiops truncatus*)

Hrvoje Brzica, student V. godine

Izvedeno na Zavodu za anatomiju, histologiju i embriologiju

Voditelji: Martina Đuras Gomerčić, dr. vet. med. i prof. dr. sc. Hrvoje
Gomerčić

Zagreb, travanj 2003.

Usporedba anatomske građe grkljana psa (*Canis familiaris*) i dobrog dupina (*Tursiops truncatus*)

Hrvoje Brzica, student V. godine

Veterinarski fakultet, Zavod za anatomiju, histologiju i embriologiju,

Heinzelova 55, 10 000 Zagreb

Sažetak

Ovim radom uspoređena je anatomska građa grkljana dobrog dupina (*Tursiops truncatus*) s grkljanom psa (*Canis familiaris*). Korištena su dva makroskopska preparata grkljana psa i tri preparata grkljana dobrog dupina konzervirana 4 % - tnim formalinom na kojima je izvršena detaljna razudba. Utvrđeno je da je grkljan dobrog dupina smješten kranijalnije nego grkljan psa, te da su hrskavice grkljanskog poklopca i kuneiformne ili kornikulatne hrskavice oblikovane u aritenoepiglotičnu cijev čiji je dorzalni vrh smješten uz kaudoventralni dio rala. Lukovi prstenaste hrskavice u dobrog dupina nisu spojeni ventralno, ploče štitaste hrskavice su ojačane tetivastim tračcima i dosta prostranije te služe za prihvata izrazito jače grkljanske muskulature od one u psa. Ljevkaste hrskavice su male i spojene s kuneiformnim ili kornikulatnim hrskavicama. Sama hrskavica grkljanskog poklopca je laterolateralno spljoštena i oblika kobilice broda. Mišići grkljana dobrog dupina su relativno jači nego oni u psa, a među njima se nalaze dorzalno i lateralno na grkljanu bogati venski spletovi. Kranijalni i kaudalni grkljanski živci dobrog dupina ne anastomoziraju, te nije nađena površinska grana kranijalnog grkljanskog živca za krikotiroidni mišić (m. cricothyroideus). Tiroaritenoidni mišić (m. thyroarytenoideus) dobrog dupina je pločast i ne dijeli se na vokalni i ventrikularni mišić (mm. vocalis et ventricularis). Istoimeni ligamenti koji predstavljaju osnovu vokalnog i vestibularnog nabora također ne postoje u grkljanu

dobrog dupina. Ventralno u grkljanskoj šupljini dobrog dupina prisutni su medijani i lateralni nabori grkljanske sluznice koji počinju od hrskavice grkljanskog poklopca, prolaze kroz suženje kojeg tvore ljevkaste hrskavice i nastavljaju se sve do dušnika. Među ovim naborima se nalaze maleni otvori koji ulaze u sitne vrećice koje leže na mjestu lateralne grkljanske vrećice domaćih sisavaca.

Ključne riječi: dobri dupin, *Tursiops truncatus*, pas, *Canis familiaris*, grkljan, larynx, vokalni nabor, plica vocalis, vestibularni nabor, plica vestibularis, hrskavice grkljana, cartilgynes laryngis, mišići grkljana, lateralna grkljanska vrećica, ventriculus laryngis lateralis, grkljanska šupljina, kranijalni i kaudalni grkljanski živci, nn. laryngeus cranialis et caudalis.

Uvod

Anatomska građa grkljana psa je dobro istražena, a podaci iz literature su gotovo ujednačeni, pa grkljan psa predstavlja dobar model za usporedbu građe grkljana dobrog dupina koja je slabo poznata, podaci su šturi, a često i proturječni.

Grkljan psa

Grkljan (larynx) je mišićno hrskavični organ dišnog sustava koji se nalazi oralno od dušnika (trachea), stvara zvuk i sprječava ulazak stranih tvari u dišni sustav. Smješten je ventralno i aboralno od usne šupljine i uzglobljen je s jezičnom kosti (EVANS, 1993., DYCE i sur., 1996.).

Grkljan psa se sastoji od sedam hrskavica: najoralnije hrskavice grkljanskog poklopca (cartilago epiglottica), srednje, najveće štitaste hrskavice (cartilago thyroidea) koja zatvara najveći dio lateralne stijenke grkljana, te najaboralnije prstenaste hrskavice (cartilago cricoidea). Između ploča štitaste hrskavice nalaze se parne ljevkaste hrskavice (cartilagine arytenoideae), ponekad parna sezamoidna hrskavica (cartilago sesamoidea), te mala međuljevkasta hrskavica (cartilago interarytenoidea) (EVANS, 1993.a). Ni SISSON (1962.) niti DYCE i sur. (1996.) ne spominju sezamoidnu hrskavicu.

Mišići grkljana psa su podijeljeni na vanjske i unutarnje. Vanjski mišići spajaju grkljan s ostatkom tijela a potpomažu aktu gutanja, dok unutarnji čine osnovu njegove morfološke strukture a najbitniji su u proizvodnji zvuka (SISSON, 1962.; HERMANSON i sur., 1993.; DYCE i sur., 1996.).

ZIETZSCHMANN i sur. (1943.), NICKEL i sur. (1960.) i SISSON (1962.) detaljno opisuju opne koje obavijaju grkljansku šupljinu između hrskavica grkljana, i sve ligamente koji spajaju hrskavice te se nalaze uklopljeni u mišićnim masama.

U ovom radu posebna pažnja posvećena je glasnicama (plicae vocales) i vestibularnim naborima (plicae vestibulares) koje su građene od grkljanske sluznice a prekriva ih vokalni i ventrikularni mišići. U psa se ove tvorbe nalaze između ljevkastih hrskavica i štitaste hrskavice. Obostrano između ova dva nabora se nalazi lateralna grkljanska vrećica (ventriculus laryngis lateralis). Te tri strukture su bitne u grkljanskoj šupljini (cavum laryngis) jer igraju veliku ulogu pri stvaranju zvuka (SISSON, 1962.; EVANS, 1993.a; DYCE i sur., 1996.).

U inervaciji grkljana psa sudjeluju prednji (nervus laryngeus cranialis) i stražnji grkljanski živac (nervus laryngeus caudalis). Prednji je seziбилni živac te daje jednu motoričku granu za krikotiroidni mišić, dok je kaudalni u potpunosti motorički. Oni anastomoziraju dorzalno na grkljanu (SISSON, 1962.; STROMBERG, 1993.; DYCE i sur., 1996.). SISSON

(1962.) opisuje posebnu granu prednjeg grkljanskog živca koja daje ogranak za dorzalni krikoaritenoidni mišić te se nastavlja kaudalno uz dušnik do otvora u prsnu šupljinu gdje se spaja s vagusom.

Krv u grkljan dovode prednja štitna arterija (arteria thyroidea cranialis) i to njene dvije grane: ždrijelna grana (ramus pharyngeus) i krikotiroidna grana (ramus cricothyroideus), te prednja grkljanska arterija (arteria laryngea cranialis) (EVANS, 1993.b).

Krv odvođe prednja grkljanska vena (vena laryngea cranialis) te mala neparna vena (arcus hyoideus) (EVANS, 1993.c).

Grkljan dobrog dupina

Grkljan dobrog dupina je u osnovi građen kao i onaj u psa, no oralno i dorzalno na grkljanu postoji specifična aritenoepiglотиčna cijev koja svojim vrhom leži neposredno ventralno uz hoane. Na njenom oralnom rubu se nalazi otvor u grkljansku šupljinu, a osnovu cijevi tvore kuneiformne hrskavice dorzalno, te hrskavica grkljanskog poklopca ventralno (GREEN, 1972.; BLEVINS i sur., 1973.).

GREEN (1972.) opisuje prstenastu, štitastu, hrskavicu grkljanskog poklopca te ljevokaste hrskavice dobrog dupina, te spominje kornikulatnu hrskavicu. BLEVINS i sur. (1973.) opisuju kuneiformnu hrskavicu kao osnovu aritenoepiglottične cijevi, dok REIDENBERG i sur. (1987.) opisuju kornikulatnu hrskavicu u aritenoepiglottičnoj cijevi, a ne kuneiformnu.

GREEN (1972.) opisuje u dobrog dupina sve mišiće grkljana koje ima i pas no spominje i krikohoidni mišić (m. cricothyroideus) kojeg pas nema, a i ne spominje se kod drugih kopnenih sisavaca, međutim ne opisuje krikotiroidni mišić.

REIDENBERG i sur. (1987.) opisuju ventralne nabore sluznice grkljanske šupljine koje poistovjećuju s glasnicama i vestibularnim naborima kopnenih sisavaca.

Cilj ovog istraživanja je provjeriti poznate činjenice o građi grkljana psa, te ih iskoristiti pri usporedbi s građom grkljana dobrog dupina. Također je cilj pokušati odgovoriti na spomenute nejasnoće iz literature i utvrditi da li dobri dupin ima prave glasnice. Glavnina ovog istraživanja je temeljena na hrskavicama, mišićima i živcima te strukturi grkljanske šupljine, dok su krvne žile stavljene u drugi plan.

Materijal i metode

Istraživanje grkljana izvršeno je na dva psa - *Canis familiaris* i tri dobra dupina – *Tursiops truncatus* (Montagu, 1821.).

Psi su bili odrasli križanci muškog spola teški oko 35 kg. Oba psa su usmrćena intravenoznom injekcijom sadržine 14 ml preparata T – 61 (Hoechst – Roussel Vet, Unterschleisheim, München, Njemačka) aplicirane u podlaktičnu cefaličnu venu (v. cephalica antebrachii). Čitava trupla pasa su konzervirana 4 % formalinom koji je injiciran u lijevu zajedničku karotidnu arteriju (a. carotis communis sinistra) pod tlakom od oko 1,3 bara. Tako konzervirana trupla pasa su čuvana u 4 % formalinu do početka istraživanja. Glave pasa su odvojene s kranijalnom polovicom vrata od ostatka trupa, tako da je razudba obavljena na grkljanima in situ. Svi rezovi i daljnja prepariranja su obavljena na desnoj strani vrata počevši od najlateralnijih djelova nastavljajući ih u dubinu prema medijanoj ravnini. Na koži je napravljen medijani i ventralni rez duž cijele glave i vrata, te je koža otpreparirana dorzalno uz vrat zajedno s masnim i vezivnim tkivom. Uklonjeni su i površinski vratni mišići, te je tako dobiven uvid u vanjske mišiće grkljana. Tu su također ispreparirane sve veće žile i živci koje vode do, ili u grkljan. U polovici dužine su prerezani vanjski mišići grkljana okomito na tok vlakana, otpreparirani su do kraja i konačno skinuti sa svojih hvatišta. Nakon toga škaricama

je napravljen rez u stijenci dušnika u sredini njegove lateralne stijenke, nastavljajući ga duž grkljana oralno do tirohioda jezične kosti. Paralelno s prvim rezom načinjen je još jedan 2 cm ventralnije tako da se dobije uvid u grkljansku šupljinu. Grkljanska šupljina je u potpunosti otvorena nakon skidanja štitaste hrskavice koju smo morali izgubiti iz tirohiodnog i krikotiroidnog zgloba. Otprepariravši sluznicu lijeve strane grkljanske šupljine dobiven je potpuniji uvid na unutrašnje grkljanske mišiće. Na drugom preparatu psa posebna pažnja je posvećena strukturama koje su oštećene prilikom istraživanja na prvom preparatu.

Svi istraženi dobri dupini su nađeni mrtvi u hrvatskom dijelu Jadranskog mora, a istraživanja su izvršena u sklopu znanstvenoistraživačkog projekta Ministarstva znanosti i tehnologije Republike Hrvatske "Zdravstvene i ostale biološke osobitosti sisavaca u Jadranskom moru" uz dopuštenje Ministarstva zaštite okoliša i prostornog uređenja Republike Hrvatske.

Dupin oznake 60 bila je ženka, koja je nađena mrtva 15. lipnja 2001. na otoku Skrda pokraj otoka Paga na poziciji N44°28'; E14°52'25", nepoznate tjelesne mase i ukupne dužine tijela. Dupin oznake 76 je bio mužjak star 12 godina, koji je pronađen mrtav 20. veljače 2002. u uvali Pridraga Novigradskog mora na poziciji N44°12'; E15°35', tjelesne mase 177,5 kg i ukupne dužine 272 cm. Dupin oznake 103 je bilo mladunče muškog spola, koje je pronađeno mrtvo 14. ožujka 2003. na zapadnoj obali otoka Vira na poziciji N44°17'; E15°62' tjelesne mase 101 kg i ukupne dužine 183 cm.

Starost svih dupina je određena prema broju slojeva dentina vidljivih svjetlosnim mikroskopom na podužnim i poprečnim presjecima zubiju obojenima Harrisovim hematokislinom po SLOOTEN (1991.). Na lešini dupina 103 je istražen položaj grkljana u vratu te vanjski mišići grkljana, dok su grkljani dupina 60 i 76 prilikom razudbe cijele lešine izolirani s okolnim tkivom i konzervirani 4 % - tnim formalinom.

Od ventralnog medijanog reza na koži dupina 103 nastavljen je okomiti rez kranijalno od prsne peraje s lijeve strane lešine. Koža koja se nalazila dorzalno i kranijalno od ovih rezova je uklonjena sve do glave i ruba usnica na donjoj čeljusti. Utvrđen je položaj mišića vrata te nakon njihovog skidanja i njihov međusobni odnos s grkljanom. Također su utvrđeni drugi spojevi vanjskih mišića grkljana koji nedostaju na grkljanima dupina 60 i 76, zbog postupka vađenja grkljana iz vrata.

Grkljan dupina 60 je bio razmjerno loše očuvan s oštećenim okolnim strukturama, ali dobro očuvanim hrskavicama. Na njemu je određen položaj i međusobni odnos hrskavica koje su naknadno u potpunosti ispreparirane i oslobođene okolnog tkiva.

Razudba grkljana dupina 76 obavljena je na desnoj strani prethodno izvađenog grkljana. Prvo su vanjski grkljanski mišići otpreparirani do svojih hvatišta i skinuti su s preparata. Potom su skinuti ostaci sluznice i mišićnice jednjaka. Presječen je i uklonjen krikotiroidni mišić. Štitasta hrskavica je izgobljena te presječena u ventralnoj medijanoj liniji, da bi otkrili strukture koje leže medijalno od nje. Također je isprepariran i tiroarirenoidni mišić s namjerom da se utvrdi da li sudjeluje u građi glasnica. Načinjen je dorzalni medijani rez na grkljanu da bi otvorili grkljansku šupljinu i dobro promotrili nabore sluznice ventralno u grkljanskoj šupljini. Također je načinjen i ventralni medijani rez čime su dobivene dvije jednake polovice grkljana. Na lijevoj polovici koja je ostala čitava naknadno je obavljena detaljnija razudba pri čemu je posebna pažnja posvećena toku grkljanskih živaca.

Pri opisivanju istraživanih anatomskih struktura, kada je god bilo moguće, korištena je Nomina anatomica veterinaria (ANONIMUS, 1994.).

Rezultati

Pas

a) Hrskavice grkljana psa

Ljevkasta hrskavica (*cartilago arytenoidea*) je nepravilna oblika s više jasno izraženih izdanaka. Najkaudalnije se nalazi mišićni izdanak koji na medijalnoj strani ima zglobnu površinu za uzglobljenje ljevkaste hrskavice s prstenastom hrskavicom. Ventralno se nalazi vokalni izdanak. Dorzalno i kaudalno od kuneiformnog izdanka se nalazi kornikulatni izdanak, dok je najoralnije te lateralno kuneiformni izdanak.

Štitasta hrskavica (*cartilago thyroidea*) je najveća hrskavica grkljana psa i tvore je lijeva i desna ploča (*lamina dextra et sinistra*), na kojima se dorzalno oralno i aboralno odvajaju mali nastavci u obliku roščića (*cornu rostrale et caudale*). Ispod oralnog roščića nalazi se pukotina (*fissura thyroidea*).

Prstenasta hrskavica (*cartilago cricoidea*) je oblika prstena s dorzalnom pločom (*lamina cartilaginis cricoideae*) na kojoj se nalazi mali medijani greben (*crista mediana*). Od ploče se lijevo i desno spuštaju lukovi (*arcus cartilaginis cricoideae*) koji se ventralno spajaju zatvarajući prsten. Medijalno na dorzalnoj trećini lukova se oralno i aboralno nalaze zglobne plohe. Oralne zglobne plohe služe za uzglobljenje s ljevkastom hrskavicom (*facies articularis arytenoidea*), a aboralne sa štitastom hrskavicom (*facies articularis thyroidea*).

Hrskavica grkljanskog poklopca (*cartilago epiglottica*) je dorzoventralno spljoštena i oblika paralelograma. Na njoj se razlikuju jezična površina (*facies lingualis*) i grkljanska površina (*facies laryngea*). Vrh se nalazi dorzalno a baza ventralno, koja se produžuje u slabo naznačeni držak (*petiolus epiglottidis*).

b) Ligamenti i opne grkljana psa

Krikotrahealna opna (membrana cricotrachealis) je vidljiva nakon odmicanja sternohioidnog mišića i nalazi se ventralno između prvog prstena dušnika i luka prstenaste hrskavice. Oralno na luku spaja se s krikotiroidnom opnom (membrana cricothyroidea), koja prekriva aboralni usjek štitaste hrskavice (incisura thyroidea aboralis) i završava na štitastoj hrskavici.

Vokalni ligament (lig. vocalis) pruža se od vokalnog izdanka ljevkaste hrskavice do medijanog dijela štitaste hrskavice i leži uz vokalni mišić.

Vestibularni ligament (lig. vestibulare) spaja kuneiformni izdanak ljevkaste hrskavice s medijanim dijelom štitaste hrskavice.

c) Ostali elementi u regio laryngea

Štitnjača (glandula thyroidea) je smještena dorzalno od sternotiroidnog mišića na dorzolateralnoj površini dušnika. Bogato je okružena masnim i rahlim vezivnim tkivom, kojim je povezana s okolnim strukturama. Lateralno na njenoj kranijalnoj polovici nalazi se mala nusštitna žlijezda (glandula parathyroidea).

d) Mišići grkljana psa

Sternohioidni mišić (m. sternohyoideus) se nalazi ventralno i ventrolateralno uz grkljan. Lijevi i desni mišić su medijano labavo spojeni rahlim vezivnim tkivom, a završavaju, jedan do drugog na trupu jezične kosti.

Sternotiroidni mišić (m. sternothyroideus) leži lateralno uz dušnik, a dorzalno od sternohioidnog mišića. Završava na kosoj liniji ploče štitaste hrskavice.

Krikotiroidni mišić (m. cricothyroideus) se nalazi lateralno na grkljanu, a malim dijelom ga prekriva završetak sternotiroidnog mišića, a njegov ventralni dio prekriva sternohioidni mišić. Ventralno se prihvaća na kaudalni dio luka prstenaste hrskavice, kojeg lateralno u potpunosti prekriva, tako da je vidljiv samo mali lateralni i ventralni dio luka.

Vlakna teku dorzokranijalno prema aboralnom rubu štitaste hrskavice, gdje dijelom prelazi i na medijalnu stranu ploče. Oralno od ruba mišića vidljivi su kaudoventralni dijelovi štitaste hrskavice.

Krikofaringični mišić (*m. cricopharyngeus*) je smještan dorzalno od krikotiroidnog mišića, a na njegovom oralnom dijelu leži tirofaringični mišić. Njegov početak na kaudolateralnoj plohi luka prstenaste hrskavice prekriva sternotiroidni mišić. Vlakna idu dorzalno prema ždrijelu iznad kojeg završava i medijano se spaja s istim mišićem suprotne strane.

Tirofaringični mišić (*m. thyropharyngeus*) leži laterodorzalno na grkljanu, a cijelim svojim početkom na pločama štitaste hrskavice prati krikofaringični mišić, koji se nalazi aboralno od njega. Oralno od kuta, kojeg tvore tirofaringični i tirohoidni mišići ulaze kroz pukotinu štitaste hrskavice prednji grkljanski živac i arterija. Dorzalno te oralno od navedene pukotine i tirofaringičnog mišića, vidljiv je prednji roščić štitaste hrskavice. Vlakna tirofaringičnog mišića idu dorzalno, tvoreći lateralnu stijenku ždrijela i završavaju na medijanom šavu stijenke ždrijela.

Hiofaringični mišić (*m. hyopharyngeus*) je smješten uz oralni rub grkljana, a početak mu je uz rub hiotiroidnog mišića, na čijem se perimiziju nalazi veći dio njegovih vlakana, dok se drugi dio vlakana drži za perimizij hioGLOSSnog mišića, a vlakna mu teku lateralno uz grkljan, prema ždrijelu gdje i završava na medijanom šavu ždrijela, spajajući se s mišićem suprotne strane.

Tirohoidni mišić (*m. thyrohyoideus*) je postavljen lateralno na grkljanu s ventrooralno usmjerenim vlaknima. Dorzalno od njega, smješten je tirofaringični mišić slične dužine hvatišta. Aboralno od njihovog zajedničkog hvatišta, prihvaća se sternotiroidni mišić. Hiotiroidni mišić se pruža do tirohoida jezične kosti i tu završava.

Hioglosni mišić (m. hyoglossus) se nalazi ventralno i najoralnije od svih navedenih mišića. Počinje odmah iza završetka sternohioidnog mišića, s čijim se vlaknima djelomično isprepliće, i na jezičnoj kosti a nema druge osobite povezanosti s grkljanom.

S kranijalnog ruba tirohioida jezične kosti polazi keratohioidni mišić (m. ceratohyoideus) koji lateralno pokriva hrskavicu grkljanskog poklopca.

Dorzalni krikoaritenoidni mišić (musculus cricoarytenoideus dorsalis) počinje dorzalno na ploči prstenaste hrskavice, a završava na mišićnom nastavku ljevkaste hrskavice.

Lateralni krikoaritenoidni mišić (musculus cricoarytenoideus lateralis) započinje lateralno i oralno na prstenastoj hrskavici, a završava na mišićnom izdanku ljevkaste hrskavice. Uz njegov kranijalni brid teče grana kaudalnog grkljanskog živca.

Tiroaritenoidni mišić (m. thyroarytenoideus) je najveća mišićna masa s medijalne strane ploče štitaste hrskavice, koji se sastoji od vokalnog i ventrikularnog mišića, a započinje s dorzalne površine medijanog dijela tijela štitaste hrskavice.

Vokalni mišić (musculus vocalis) je smješten oralno od lateralnog krikoaritenoidnog mišića. Kod jednog preparata primjećuje se da je ovaj mišić svjetlije boje od svih ostalih mišića. Svi drugi su tamno crvene boje, dok je ovaj mišić blijedo žućkaste. Završava na vokalnog izdanku ljevkastih hrskavica. Oralno od mišića se nalazi vokalni ligament (ligamentum vocalis) koji čini najčvršći, a vokalni mišić najveći dio mase glasnice.

Ventrikularni mišić (m. ventricularis) je mali mišić koji se nalazi orodorzalno od vokalnog mišića. Vlakna mu kreću s medijanog dijela tijela štitaste hrskavice, prolaze ventralno od kornikulatnog izdanka spajajući se dijelom i s istim mišićem suprotne strane. Ima nešto zajedničkih vlakana s poprečnim aritenoidnim mišićem. Završava na kuneiformnom izdanku ljevkaste hrskavice. U njemu je uklopljen vestibularni ligament.

e) Živci i žile grkljana psa

Zajednička karotidna arterija i vagosimpatično deblo (arteria carotis communis et truncus vagosympaticus) prolaze dorzalnije od grkljanskih struktura, prolazeći cijelom njihovom dužinom. Ovamo dolaze iz dubljih dijelova vrata ograničenih dorzalno kralježnicom i pripadajućim joj mišićima, oralno donjom čeljusti a ventralno ždrijelom.

Prednji grkljanski živac (nervus laryngeus cranialis) se izdvaja iz vagusa malo distalnije od čvorastog ganglija (ganglion nodosum). Nakon prelaska ispod zajedničke karotidne arterije, nastavlja istim tokom kao i istoimena mu arterija. Negdje na sredini njegovog toka odvaja se njegova vanjska grana (ramus externus) koja ide po lateraloj stijenci grkljana, zavlaci se ispod sternotiroidnog mišića i završava u krikotiroidnom mišiću. Prednji grkljanski živac se dijeli na dvije grane: oralnu granu koja nastavlja tok ventralno i blago oralno gdje se dalje grana u brojne sitne grančice koje završavaju svuda po submukozi oralnog dijela grkljana. Aboralna grana teče aboralno uz dorzolateralni rub unutarnjih struktura i u posljednoj trećini anastomozira sa stražnjim grkljanskim živcem. Pronađeno je nekoliko sitnih grančica koje završavaju u jednjaku u visini prstenaste hrskavice.

Stražnji grkljanski živac (nervus laryngeus caudalis) je skriven masnim tkivom, štitnom žlijezdom, zajedničkom karotidnom arterijom i leži dorzolateralno na dušniku, ide njegovom dužinom do grkljana gdje ponire ispod krikofaringičnog mišića.

Daljnim prepariranjem živca pronadeno je da se stražnji grkljanski živac dijeli na tri grane. Od stražnjeg grkljanskog živca odvaja se prva grana koje ide prema dušniku kojeg slijedi i nekoliko centimetara oralnije od mjesta odvajanja ispod ploče štitaste hrskavice anastomozira s aboralnom granom prednjeg grkljanskog živca. Druga grana je vrlo kratka i odmah nakon izvorišta ulazi u dorzalni krikoaritenoidni mišić. Treća, najdeblja grana ponire ispod ruba ploče štitaste hrskavice, nastavljaajući svoj put ventralno od dorzalnog

krikoaritenoidnog mišića, te se dalje zavlači između lateralnog krikoaritenoidnog mišića aboralno, te vokalnog mišića oralno.

Na mjestu križanja zajedničke karotidne arterije (*arteria carotis communis*) i podjezičnog živca (*nervus hypoglossus*), od njega se odvaja živčana grana koja ide lateralnom stranom grkljana i završava u sredini hiotiroidnog mišića.

Na kranijalnom rubu luka prstenaste hrskavice ponire, probijajući krikotiroidnu membranu, krikotiroidna grana prednje tiroidne arterije (*ramus cricothyroideus arteriae thyroideae cranialis*).

Prednja grkljanska arterija (*arteria laryngea cranialis*) se odvaja od zajedničke karotidne arterije dorzalno od grkljana. Zajedno s prednjim grkljanskim živcem, ide prema dorzolateralnoj stijenci grkljana i kranijalno od tirofaringičnog mišića prelazi preko prednjeg roščića štitaste hrskavice, i ulazi u unutrašnjost grkljana kroz oralnu pukotinu štitaste hrskavice.

f) Šupljina grkljana psa

Ulaz u grkljansku šupljinu (*aditus laryngis*) je omeđen hrskavicom grkljanskog poklopca, te ariepiglottičnim naborima, koji spajaju kuneiformni izdanak ljevkaste hrskavice i hrskavicu grkljanskog poklopca. Predvorje grkljana (*vestibulum laryngis*) se proteže kaudalno od ulaza pa do vestibularnih nabora. Lateralna grkljanska vrećica (*ventriculus laryngis lateralis*) je tvorba koja se nalazi lateralno na grkljanu, oralno i aboralno je ograničena vestibularnim i vokalnim ligamentima, i vestibularnim i vokalnim naborima. Ima dva slijepa odvojka koji se zavlače pod navedene ligamente i pripadajuće im mišiće. Aboralni odvojak je nešto prostraniji od oralnog. Aboralno od grkljanske vrećice se nalazi vokalni nabor (*plica vocalis*). Ljevi i desni vokalni nabor s ljevkastim hrskavicama tvore suženje grkljanske šupljine (*rima glottidis*). Aboralni dio grkljanske šupljine (*cavum infraglotticum*) se proteže od suženja grkljanske šupljine pa do šupljine dušnika.

Dobri dupin

a) Hrskavice grkljana dobrog dupina

Ljevkasta hrskavica (*cartilago arytenoidea*) je parna hrskavica, koja se nalazi ventralno od ploče prstenaste hrskavice s kojom se uzglobljuje tvoreći krikoaritenoidni zglob. Zglobna ploha se nalazi na medijalnoj površini ljevkaste hrskavice uz njen dorzalni brid. Oralni rub ljevkaste hrskavice je vezivnotkivnim vezom spojen s posebnom hrskavicom. Širi dio ove posebno hrskavice je položen oralno od ljevkaste hrskavice i dorzalno od hrskavice grkljanskog poklopca čineći tako dorzalnu osnovu aritenoepiglотиčne cijevi. Njen aboralni, uži dio leži lateralno i ventralno u odnosu na ljevkastu hrskavicu. (Slika 1.).



Slika 1. Medijalna površina obje ljevkaste hrskavice (b) i kuneiformnih ili kornikulatnih hrskavica (a) dobrog dupina. Dorzalno na ljevkastoj hrskavici vidljiva je zglobna ploha krikoaritenoidnog zgloba (c), jedinog zgloba grkljana dobrog dupina.

Štitasta hrskavica (*cartilago thyroidea*) čini osnovu orolateralne i ventralne stijenke grkljana. Hrskavica je cijelom svojom građom tanka, te elegantna. Ventralno se nalazi tijelo hrskavice od kojeg oralno i dorzalno polaze ploče hrskavice. Ploče su ventralno uske te tanke a u svom dorzalnom dijelu su lepezasto proširene. Oralni dio ovog lepezastog proširenja je kratak i širok, središnji dio je još širi i dorzalno konveksan, dok je aboralni dio niži od središnjeg dijela te je dug i tanak. Središnji dio na svojoj sredini ima maleni otvor. Tijelo je oralno i aboralno nešto izvučeno (Slika 2.).



Slika 2. Pogled na štitastu hrskavicu dobrog dupina s desne strane: a) tijelo štitaste hrskavice; b) desna ploča štitaste hrskavice; c) mjesto na kojem se štitasta hrskavica fibroznom svezom povezuje s prstenastom hrskavicom.

Prstenasta hrskavica (*cartilago cricoidea*) čini dorzalnu i aboralnu te lateralne osnove za stijenku grkljanske šupljine, a njeni lukovi se ventralno ne spajaju. Nad lukovima se nadvila ploča prstenaste hrskavice koja medijano na oralnom i aboralnom rubu ima usjek. Obostrano lateralno od oralnog usjeka izraženi su kratki široki izdanci usmjereni oralno koji na svojoj lateralnoj strani nose zglobnu plohu za ljevkastu hrskavicu. Obostrano lateralno od aboralnog usjeka nalaze se široki izdanci duži od oralnih i usmjereni aboralno te lateralno. Dorzalno na ploči, medijano na oralnoj trećini nalazi se mali greben (Slika 3.c).

Hrskavica grkljanskog poklopca (*cartilago epiglottica*) je trokutastog oblika, te laterolateralno spljoštena i oblika kobilice broda s kaudalno položenom bazom koja leži oralno od tijela štitaste hrskavice. Oralni dio baze koji čini najventralniji dio jezične plohe hrskavice grkljanskog poklopca oblikuju greben. Grkljanska površina hrskavice grkljanskog poklopca lateralno je omeđena tankom stijenkom koja je u aboralnom dijelu najšira. Površina dorzalne plohe je cijelom svojom dužinom konkavna (Slika 4.).



Slika 3. Prstenasta hrskavica dobrog dupina s kaudodorzalne strane, čiji je desni luk odlomljen: a) ploča prstenaste hrskavice; b) lijevi luk prstenaste hrskavice; c) medijani greben; d) zglobna površina krikoaritenoidnog zgloba.



Slika 4. Hrkavica grkljanskog poklopca dobrog dupina s lijeve strane: a) baza hrskavice grkljanskog poklopca; b) vrh hrskavice grkljanskog poklopca. Strelica pokazuje greben koji se nalazi na jezičnoj površini hrskavice grkljanskog poklopca.

b) Ligamenti i opne grkljana dobrog dupina

Jaki snopovi tetivastih vlakana pojačavaju cijelu strukturu grkljana. Jedan snop polazi lateralno i oralno s ploče prstenaste hrskavice i lepezasto se širi prema aboralnom dijelu ploče štitaste hrskavice. Drugi snop se nalazi na samoj štitastoj hrskavici na njenom aboralnom rubu i ojačava ga. Treći snop se nalazi na oralnom rubu štitaste hrskavice (Slika 5.).



Slika 5. Pogled na izdvojeni grkljan dobrog dupina s desne strane: a) m. cricothyroideus; b) tetivasta grkljanska pojačanja uz ploču štitaste hrskavice; c) krikofaringični i aboralni dio tirofaringičnog mišića. Strelica pokazuje vrh aritenoepigloteične cijevi i aditus laryngis.

Dorzalno od lateralnih grkljanskih vrećica se nalazi snažni ligament koji spaja ventralni rub ljevkaste hrskavice s aboralnim dijelom baze hrskavice grkljanskog poklopca.

Dorzalno od poprečnog aritenoidnog mišića se nalazi ligament koji spaja medijani greben ploče prstenaste hrskavice i aboralni dorzalni brid kuneiformnih ili kornikulatnih hrskavica.

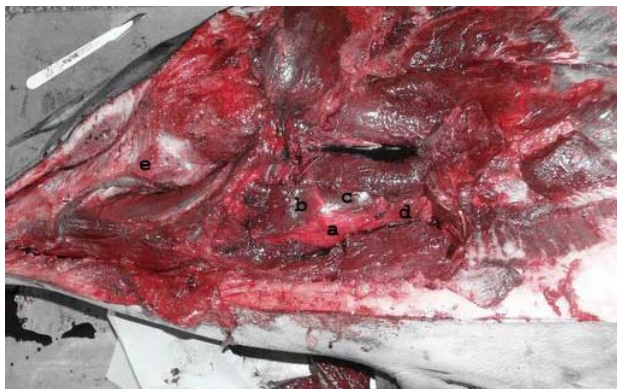Krikotiroidna opna (membrana criothyroidea) postaje vidljiva nakon odstranjenja krikotiroidnog mišića i u potpunosti ispunjava prostor između štitaste i prstenaste hrskavice, te se kroz prostor između lukova prstenaste hrskavice spaja s krikotrahealnom opnom (membrana cricotrachealis).

c) Ostali elementi u regio laryngea

Štitna žljezda (gl. thyroidea) se nalazi aboralno uz dorzolateralnu stijenkiju grkljana, te je položena na aboralnom rubu krikotiroidnog i dorzalnom rubu sternotiroidnog mišića. Uz okolne strukture čvrsto je vezana vezivnim tkivom, a ispod nje prolazi stražnji grkljanski živac.

d) Mišići grkljana dobrog dupina

Cijeli grkljan dobrog dupina je lateralno pokriven sternohiodnim mišićem (m. sternohyoideus). Ovaj mišić započinje na kranijalnom kraju prsne kosti (sternum), vlakna mu teku kranijalno, a završava na cijeloj dužini tirohoida jezične kosti. Palpacijom tirohoida utvrđeno je da nije uzglobljen s oralnim dijelom ploče štitaste hrskavice već je njegov kaudodorzalni vrh slobodan (Slika 6.).



Slika 6. Grkljan dobrog dupina in situ, nakon uklanjanja kože, potkožnog masnog omotača i sternohiodnog mišića: a) tijelo štitaste hrskavice; b) m. thyrohyoideus; c) kranijalni završetak sternotiroidnog mišića; d) dušnik; e) mandibula.

Sternotiroidni mišić (m. sternothyroideus) počinje kranijalno i dorzalno na sternumu te svojom masom prekriva krikotiroidni mišić. Vlakna teku kranijalno i dorzalno. Mišić

završava na zadebljanju ploče štitaste hrskavice. Dorzalno nad njegovim završetkom se nalaze krikofaringični i tirofaringični mišići. U manjem dijelu mu se vlakna isprepliću s tirofaringičnim mišićem.

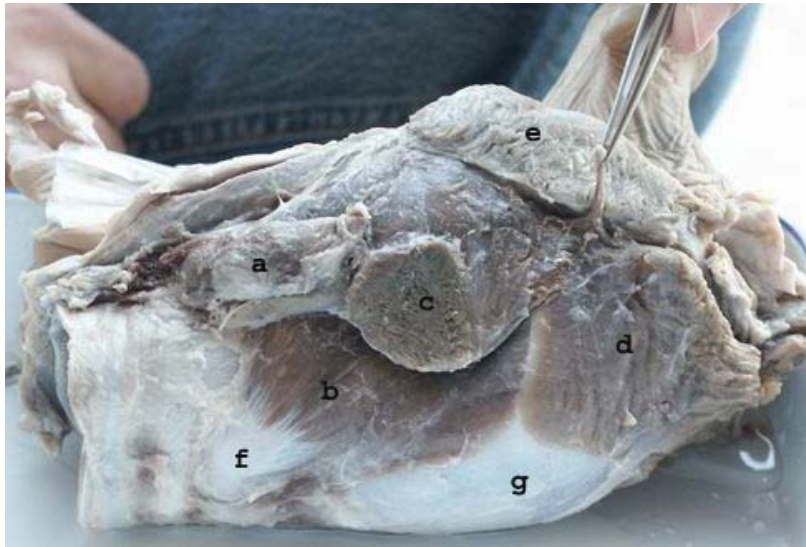
Tirohoidni mišić (m. thyrohyoideus) počinje na kaudalnom rubu užeg dijela ploče štitaste hrskavice i ventralno se pruža po tijelu štitaste hrskavice. Aboralno od njegovog početka završava krikotiroidni mišić. Vlakna mu teku rostralno prema tirohoidu jezične kosti blizu kojeg se razdvajaju i završavaju dvodijelno. Dorzalni mišićni tračak završava na slobodnom vrhu tirohoida, a ventralni završava ventralno na tirohoidu.

Krikofaringični mišić (m. cricopharyngeus) započinje na aboralnom kutu prstenaste hrskavice gdje ploča prelazi u luk, aboralno od tirofaringičnog mišića s kojim mu se isprepliću vlakna i teku dorzalno prema ždrijelu.

Tirofaringični mišić (m. thyropharyngeus) se nalazi oralno od krikofaringičnog mišića. Počinje duž dorzalnog brida ploče štitaste hrskavice i proteže se sve do oralnog okrajka ploče štitaste hrskavice. Posebno je razvijen jedan mišićni tračak koji počinje ventralno na lukovima prstenaste hrskavice uz krikotiroidni mišić (Slika 9., zelena strelica)

Vlakna krikofaringičnog i tirofaringičnog mišića su spojena i isprepletana odmah nekoliko milimetara nakon hvatišta.

S vlaknima tirofaringičnog mišića dorzalno od ploče štitaste hrskavice se spajaju vlakna koja dolaze s medijalne strane ploče štitaste hrskavice. Taj dio mišića je izrazito širok, te plosnat i spojen je s dorzalnim rubom ploče štitaste hrskavice, neka vlakna počinju na krikotiroidnoj opni, i najkranijalnije ima jaki početak na lateralnoj strani baze hrskavice grkljanskog poklopca. Dijelom je i spojen s medijalnim vlaknima krikotiroidnog mišića. Vlakna se od navedenih hvatišta pružaju oralno i dorzalno (Slika 7.).



Slika 7. Pogled na mišiće grkljana dobrog dupina s desne strane: a) glandula thyroidea; b) m. cricothyroideus; c) odrezan m. sternothyroideus; d) m. thyrohyoideus; e) m. thyropharyngeus; f) ventralni okrajak desnog luka prstenaste hrskavice; g) tijelo štitaste hrskavice. Pincetom je prihvaćen kranijalni grkljanski živac.

Krikotiroidni mišić (*m. cricothyroideus*) ima široki početak na oralnom bridu lukova prstenaste hrskavice i to od njihovog početka, pa dorzalno sve do polovice njihove dužine. Vlaka mu teku dorzooralno te završavaju na aboralnom rubu ploče štitaste hrskavice sve do njenog izvorišta iz tijela. Završava na aboralnom rubu ploče štitaste hrskavice, ali dio vlakana prolazi s medijalne strane ruba te završava na medijalnoj strani ploče štitaste hrskavice. Ventralno mišić usko priliježe uz tijelo štitaste hrskavice, no nije spojen s njim. Brojne arterije i vene probijaju ovaj mišić te nastavljaju u dubinu kroz krikotiroidnu opnu.

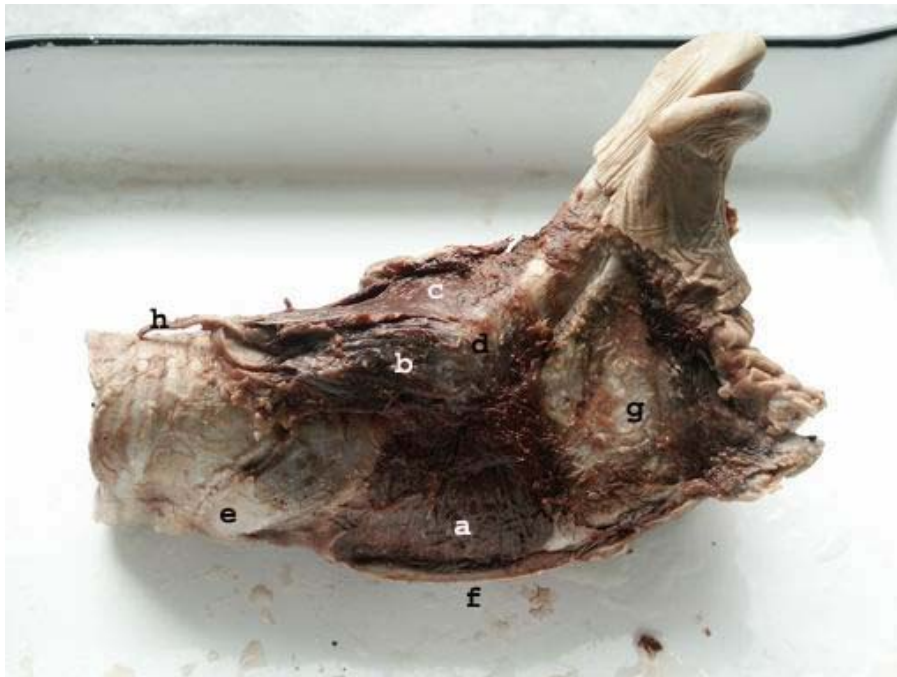Dorzalni krikoaritenoidni mišić (*m. cricoarytenoideus dorsalis*) počinje na kaudalnom rubu i medijanoj liniji prstenaste hrskavice, spajajući se s mišićem suprotne strane, a nekoliko vlakana je vezano za medijalnu stranu ploče štitaste hrskavice. Vlaka su usmjerena oralno lateralno i završavaju na lateralnoj strani ljevkaste hrskavice iznad krikoaritenoidnog zgloba i ventralno od poprečnog aritenoidnog mišića.

Lateralni krikoaritenoidni mišić (*m. cricoarytenoideus lateralis*) započinje na prstenastoj hrskavici u području krikotiroidne veze i dorzalnog aboralnog ruba luka prstenaste hrskavice. Vlaka teku oralno prema lateralnoj strani ljevkaste hrskavice i pripajaju se oralno od krikoaritenoidnog zgloba.

Poprečni aritenoidni mišić (*m. arytenoideus transversus*) se nalazi oralno od prstenaste hrskavice, a vlakna mu teku poprečno na dorzalnem bridu ljevkastih hrskavica i manjim dijelom na nepoznatim hrskavicama. On nadsvođuje prostor kojeg zatvaraju ljevkaste hrskavice koje se kaudalno odmiću prema krikoaritenoidnom zglobu.

Hioepiglотиčni mišić (*m. hyoepiglotticus*) se nalazi oralno na sredini grebena jezične plohe hrskavice grkljanskog poklopca. Vlakna teku oralno i ventralno.

Tiroaritenoidni mišić (*m. thyroarytenoideus*) se nalazi na lateralnoj strani grkljanske šupljine, a medijalno od ploče štitaste hrskavice kao jedna široka ploča, koja prekriva lateralne grkljanske vrećice. Vlakna teku dorzoventralno spajajući cijelom dužinom tijela štitastu hrskavicu s lateralnom i ventralnom stranom kaudalne trećine ljevkaste hrskavice. Medijalno od tiroaritenoidnog mišića, ventralno i aboralno se nalazi venozni splet (Slika 8.). Vokalni i ventrikularni mišići nisu izraženi.



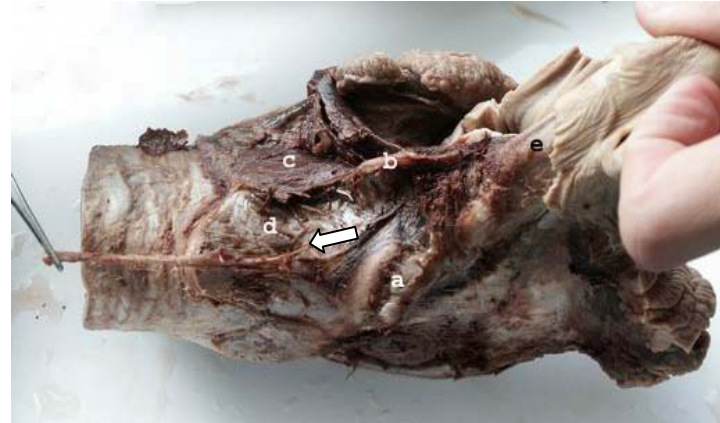Slika 8. Pogled na grkljan dobrog dupina s desne strane nakon uklanjanja desne ploče štitaste hrskavice: a) *m. thyroarytenoideus*; b) *m. cricoarytenoideus lateralis*; c) *m. cricoarytenoideus dorsalis*; d) *articulatio cricoarytenoidea*; e) ventralni okrajak desnog luka prstenaste hrskavice; f) medijani prevez tijela štitaste hrskavice; g) aboralni, bazalni dio hrskavice grkljanskog poklopca; h) *n. laryngeus caudalis*.

e) Živci i žile grkljana dobrog dupina

Stražnji grkljanski živac (n. laryngeus caudalis) teče dorzalno uz dušnik, ispod štitnjače, te se zavlači između krikofaringičnog i tirofaringičnog mišića. Prije nego što nestane među mišićima odvaja se grana koja ide dalje ispod štitnjače prema lateralnoj stijenci grkljana i ulazi u sredini krikotiroidnog mišića u dublje slojeve. Dalje se nastavlja između lateralnog i dorzalnog krikoaritenoidnog mišića, daje grane za oba mišića i produžuje između lateralnih strana ploče prstenaste hrskavice i dorzalnog krikoaritenoidnog mišića prema poprečnom aritenoidnom mišiću gdje i završava. Nešto oralnije od krikotiroidne veze daje jednu granu koja se pruža oroventralno, prolazi aboralno od krikoaritenoidnog zgloba, ispod lateralnog krikoaritenoidnog mišića te inervira tiroaritenoidni mišić.

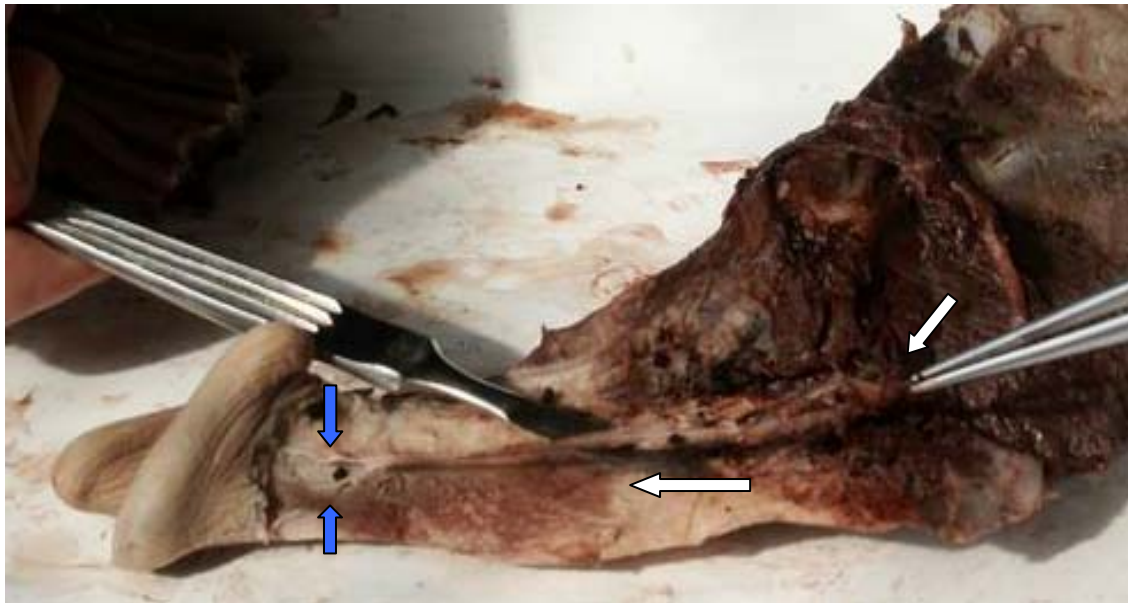
Nije nađena vanjska grana prednjeg grkljanskog živca (n. laryngeus cranialis) koja postoji kod psa, već samo unutarnja koja ulazi u lateralnu stijenu grkljana oralno od oralnog dijela ploče štitaste hrskavice. U svom daljnjem toku prati ventralno ploču štitaste hrskavice i na mjestu njenog odvajanja od tijela se dijeli u tri grane, jednu deblju i dvije tanje. Obje tanje grane završavaju neposredno nakon nastanka u tirofaringičnom mišiću. Deblja grana ponire pod tirofaringični mišić i dijeli se u dvije grane od kojih prva ide oralno na hrskavicu grkljanskog poklopca, a druga ponire pod tiroaritenoidni mišić. Prva grana se ponovo grana u dvije manje dorzalnu i ventralnu. Dorzalna se dijeli u dvije manje koje se gube u vezivnom tkivu unutar okolnog žilnog spleta. Ventralna produžuje oralno uz lateralnu stranu jezične plohe hrskavice grkljanskog poklopca, sve do njenog vrha, gdje se opet dijeli u dvije manje grane – dorzalnu i ventralnu, koje obgrljuju ventralni dio ulaza u grkljansku šupljinu. Grana koja ponire pod tiroaritenoidni mišić daje sitne ogranke za sluznicu, te ispod ovog mišića zakreće oralno na hrskavicu grkljanskog poklopca, gdje se odvaja jedna grana za sluznicu, a druga nastavlja kranijalno uz hrskavicu, a ubrzo se i ona podijelila na dorzalnu i ventralnu

granu. Dorzalna grana iznad dorzalnog ruba lateralne stijenke hrskavice grkljanskog poklopca inervira sluznicu, a ventralna se nastavlja oralno uz hrskavicu (Slike 9., 10., 11.).



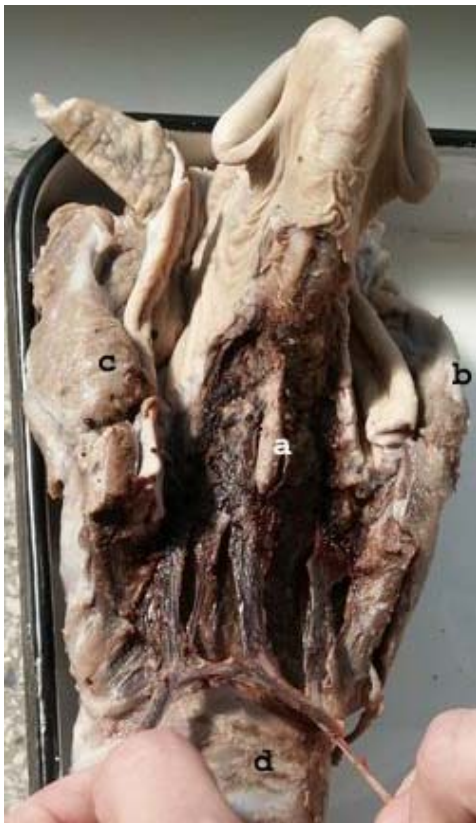Slika 9. Desna strana grkljana dobrog dupina. Pincetom je prihvaćen n. laryngeus caudalis, a narančasta strelica označuje mjesto njegova ulaska u grkljan. Bijela strelica označuje mjesto ulaska kranijalnog grkljanskog živca. Zelena strelica pokazuje mišićni tračak koji je dio tirofaringičnog mišića, a koji započinje na luku prstenaste hrskavice.

Slika 10. Desna dorzolateralna strana grkljana dobrog dupina: a) articulatio cricoarytenoidea; b) medijani greben s dorzalne strane ploče prstenaste hrskavice; c) lijevi m. cricoarytenoideus dorsalis; d) desna polovica ploče prstenaste hrskavice; e) ventroaboralna trećina desne kornikulatne ili kuneiformne hrskavice. Pincetom je prihvaćen n. laryngeus caudalis, a strelica označava njegov završetak.



Slika 11. Lijeva polovica hrskavice grkljanskog poklopca na čijoj ventralnoj površini je uklonjena sluznica da se vidi tok terminalnih ogranaka kranijalnog grkljanskog živca. Pincetom i skalpelom je odignut od hrskavice da se bolje vidi. Bijele strelice označavaju njegov tok, a plave mjesta gdje se gubi u sluznici na vrhu aritenoepigloteične cijevi.

Dorzalno na grkljaju, uz kaudalni rub ploče prstenaste hrskavice nalaze se arterija i vena, i anastomoziraju s istim suprotne strane. Oralnije se od svake odvajaju po dvije grane od kojih medijalna prolazi uz medijani greben prstenaste hrskavice i prije njega anastomozira s istom granom na suprotnoj strani i oralnije se opet spaja s lateralnijom granom koja prolazi uz rub dorzalne površine grkljana uz ploču štitaste hrskavice te daju bogati žilni splet koji se proteže uz lateralne stijenke hrskavice grkljanskog poklopca (Slika 12.).

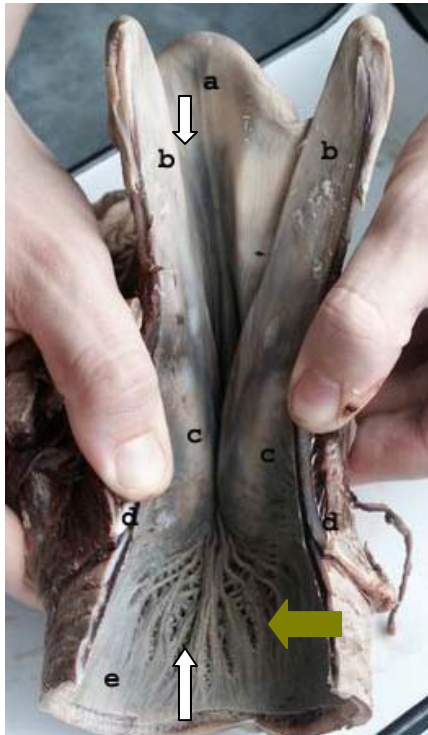


Slika 12. Venozni pleteži s dorzalne strane grkljana dobrog dupina, pridržavani prstima: a) medijani greben na ploči prstenaste hrskavice; b) dorzalni rub desne ploče štitaste hrskavice; c) početak lijevog tirofaringičnog mišića; d) početni dio dušnika.

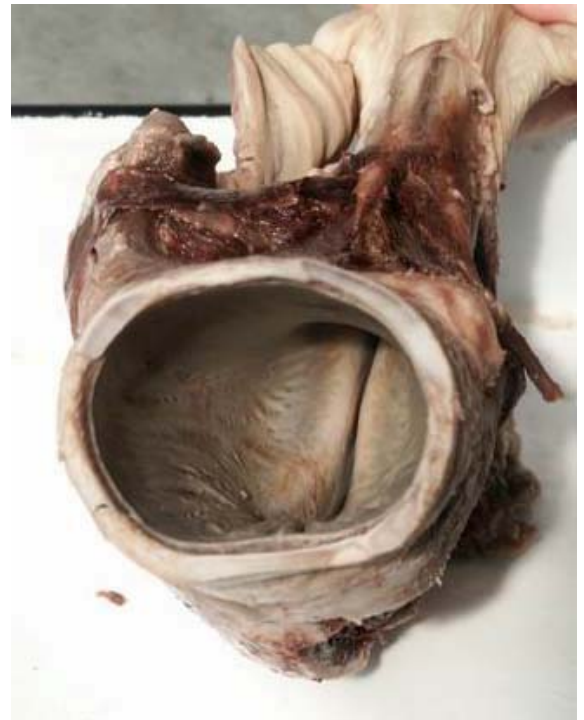f) Šupljina grkljana dobrog dupina

Aboralno od ulaza u grkljansku šupljinu nalazi se relativno duga, no uska šupljina aritenoepigloteične cijevi, koja je zapravo grkljansko predvorje (vestibulum laryngis). Ona se još više sužava u području ljevkastih hrskavica, čineći grkljanski prolaz (rima glottidis). Sluznica ventralne stijenke grkljana u području grkljanskog prolaza čini podužne nabore. Vidljiv je jedan medijani nabor i nekoliko lateralnih, manje ili više naglašenih, između kojih se nalaze brojni sitni otvori malenih sluzničkih vrećica. Ove sluzničke šupljine su

najbrojnije neposredno s oralne strane grkljanskog prolaza dajući ovom dijelu sluznice, odnosno grkljanske stijenke izrazito šupljikav izgled čije su šupljine ispunjene zrakom, tako da zapravo predstavljaju brojne divertikule, odnosno mjehuriće, grkljanske šupljine promjenjive veličine. Ove zračne šupljiniće su najizraženije na mjestu gdje se u psa nalazi lateralna grkljanska vrećica (Slika 13.)



Slika 13. Dorzalno i medijano otvoreni grkljan dobrog dupina s razmaknutim kornikulatnim ili kuneiformnim hrskavicama, da se vidi sluznica dna grkljanske šupljine.: a) vrh hrskavice grkljanskog poklopca; b) orodorzalni dijelovi kornikulatnih ili kuneiformnih hrskavica; c) ljevkaste hrskavice; d) lijevi i desni dio ploče prstenaste hrskavice; e) kaudalni dio grkljanske šupljine i prijelaz u dušnik. Bijele strelice pokazuju medijani nabor grkljanske sluznice, a zelena lateralne nabore i između njih sitne otvore malenih grkljanskih mjehurića, odnosno grkljanskih divertikula.



Slika 14. Cavum laryngis caudale i pogled s kaudalne strane na grkljanski prolaz (pars intercartilaginea rimae glottidis) kojeg ograničavaju aboralni dijelovi ljevkastih i u ventralnom dijelu kuneiformnih ili kornikulatnih hrskavica.

Aboralno od grkljanskog prolaza (slika 14.) prostor grkljanske šupljine se naglo proširuje i ima promjer dušnika u kojeg se i nastavlja. Također se i ventralni nabori počinju zrakasto širiti. Lateralnoj grkljanskoj vrećici (ventriculus laryngis lateralis) odgovaraju sitni divertikuli grkljanske šupljine oralno od ljevkastih hrskavica, koji su omeđeni hrskavicom grkljanskog poklopca oralno, ljevkastom aboralno i tijelom štitaste hrskavice ventralno.

U grkljanskoj šupljini nisu izražene ni glasnice (plicae vocales) ni vestibularni nabori (plicae vestibulares), a nisu diferencirani ni vokalni ni ventrikularni mišići i ligamenti koji čine osnovu ovih dvaju nabora sluznice.

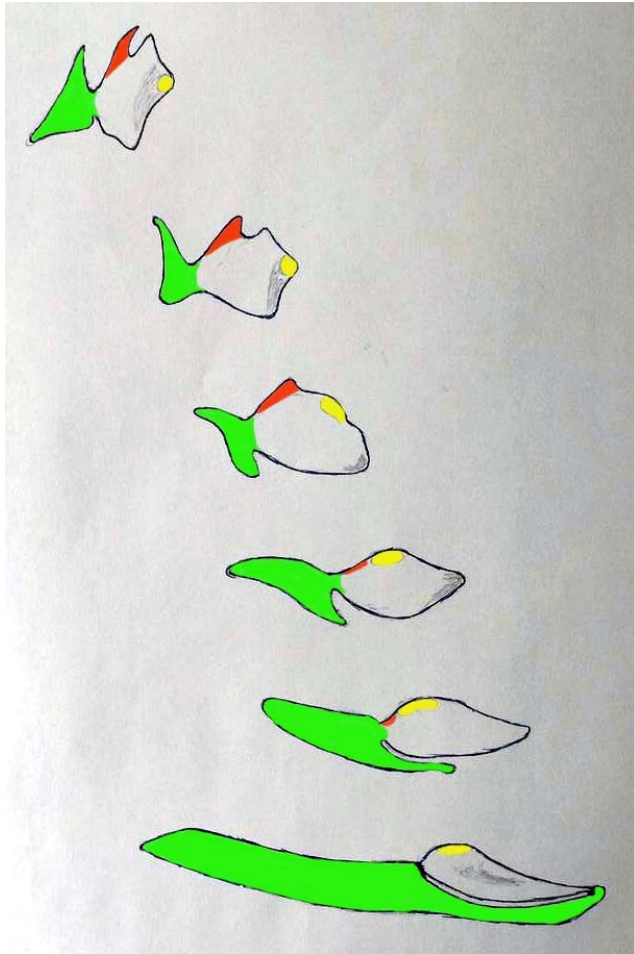
Rasprava

Grkljani psa i dobrog dupina su morfološki bitno različiti. Grkljan dobrog dupina je položen bliže lubanji nego grkljan psa koji se većim dijelom nalazi u vratu. Grkljan psa u presjeku ima oblik ravne cijevi čiji je oralni dio blago dorzalno izvijen, dok je oralni dio grkljana dobrog dupina usmjerena dorzalno pod kutem od otprilike 130°.


Grkljan dobrog dupina je na prvi pogled masivniji s obilnije razvijenim mišićjem, koje je prilagođeno hrskavicama drugačijeg oblika od onih u psa.

Oralno na grkljanu dorzalno od hrskavice grkljanskog poklopca se nalaze parne hrskavice čija je homologija s istim u ostalih sisavaca nejasna. Mišljenja smo da su to posebno razvijene i oblikovane kuneiformne ili kornikulatne hrskavice. Ove hrskavice i hrskavica grkljanskog poklopca dobrog dupina su oblikovane u posebnu aritenoepiglотиčnu cijev grkljana, koja kod psa i ostalih domaćih sisavaca ne postoji. Ove hrskavice imaju obilježja i kuneiformnih i kornikulatnih hrskavica, pa ne možemo na temelju rezultata dobivenih ovima radom sa sigurnošću odrediti o kojoj se hrskavici radi. Argument da je to kuneiformna hrskavica je njen položaj u odnosu na hrskavicu grkljanskog poklopca te ljevkaste hrskavice. ZIETZSCHMANN (1943.), te NICKEL i sur. (1960.) opisuju kuneiformnu hrskavicu psa koja je smještena oralno te lateralno od ljevkaste hrskavice, baš kako je i smještena ova hrskavica u dobrog dupina, dok se kuneiformna hrskavica konja,

nalazi na istom položaju kao i u psa oralno i lateralno od ljevkaste hrskavice, no vezana je za hrskavicu grkljanskog poklopca. U prilog tvrdnji da je to kornikulatna hrskavica upućuje to da je ova hrskavica hvatište aritenoepiglотиčnog nabora dobrog dupina i konja. Nadalje, kornikulatna hrskavica je prisutna u svih domaćih sisavaca osim mačke, a kuneiformna je prisutna samo u konja i psa (ZIETSCHMANN, 1943.; NICKEL i sur., 1960.) (Slike 15. i 16.).



Slika 15. Pretpostavljeni razvoj dorzalne stijenke aritenoepiglottične cijevi dobrog dupina, ako je čini kuneiformna hrskavica. Gore je shematski prikaz u psa, a dolje u dobrog dupina: nebojeno = cartilago arytenoidea; zeleno = cartilago cuneiformis; crveno = cartilago corniculata; žuto = facies articularis cricoidea



Slika 16. Pretpostavljeni razvoj dorzalne stijenke aritenoepiglottične cijevi dobrog dupina, ako je čini kornikulatna hrskavica. Gore je shematski prikaz u psa, a dolje u dobrog dupina: nebojeno = cartilago arytenoidea; zeleno = cartilago cuneiformis; crveno = cartilago corniculata; žuto = facies articularis cricoidea

Tiroaritenoidni mišić dobrog dupina je jedinstvena plosnata struktura, koja nije razdvojena u dva posebna dijela (mm. ventricularis et vocalis) s pripadajućim im ligamentima. Dorzalni i lateralni krikoaritenoidni mišići dobrog dupina su u užem međusobnom položaju, a mjesto hvata mišića na ljevkastoj hrskavici je prilagođeno njenom posebnom obliku (dobri dupin nema izražen mišićni izdanak na ljevkastoj hrskavici). U dobrog dupina je jedinstvena pojava mišićne mase koja se nalazi s medijalne strane ploče štitaste hrskavice, a dio je tirofaringičnog mišića.

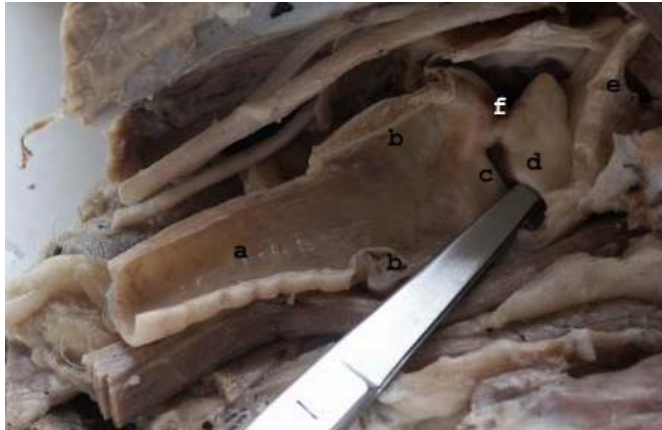
Razlika između dobrog dupina i psa je i u tome, što pas nema posebni dio tirofaringičnog mišića koji počinje na luku prstenaste hrskavice.

Nadalje, u dobrog dupina su nađene vene dorzalno od dorzalnog krikoaritenoidnog mišića, dok pas nema dorzalne vene (u psa su vene smještene ventralno na grkljanu) i, u psa ne postoje bogati venski spletovi koji su u dobrog dupina smješteni dorzalno te lateralno obavijajući cijeli grkljan.

U psa ne postoje ni fibrozna pojačanja štitaste hrskavice koja su u dobrog dupina vrlo dobro izražena na izloženim mjestima i vjerojatno služe kao pojačanje nježnoj strukturi štitaste hrskavice.

Sam oblik hrskavica grkljana dobrog dupina bitno je drugačiji, pogotovo ljevkastih te štitaste hrskavice. Ljevkaste hrskavice su male a oralno se nalaze kuneiformne ili kornikulatne hrskavice. Štitasta hrskavica nije toliko zbijena kao ona u psa.

Glasnice i vestibularni nabor u dobrog dupina, u onom obliku koji postoji u psa, nisu razvijeni (Slike 17. i 18.).

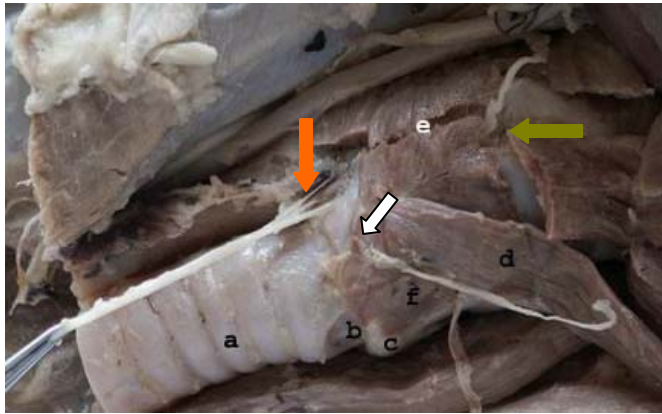


Slika 17. Lijeva polovica unutrašnjosti grkljana psa: a) dušnik; b) prstenasta hrskavica; c) plica vocalis; d) plica vestibularis; e) epiglottis; f) ljevkasta hrskavica. Vrh pincete je uveden u lijevi ventriculus laryngis lateralis.

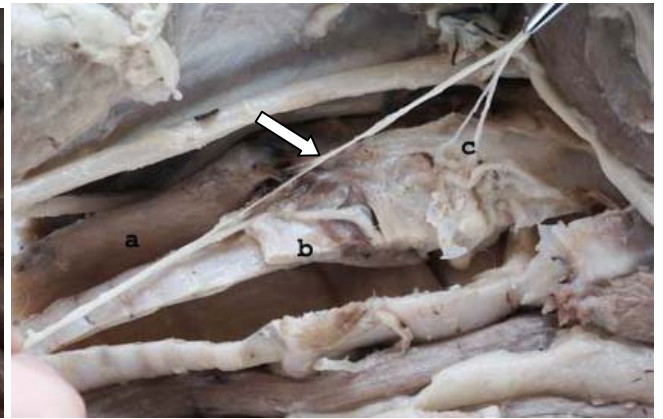


Slika 18. Lijeva polovica unutrašnjosti grkljana dobrog dupina: a) dušnik; b) kuneiformna ili kornikulatna hrskavica; c) cartilago epiglottica; d) ljevkasta hrskavica; e) ploča prstenaste hrskavice; f) tijelo štitaste hrskavice. Vrh pincete je uveden u jedan od lijevih oralnih grkljanskih šupljina, odnosno grkljanskih divertikula.

Kranijalni i kaudalni grkljanski živac u psa anastomoziraju, a u dobrog dupina ne. Kranijalni grkljanski živac psa daje jednu površinsku granu za krikotiroidni mišić koja u dobrog dupina ne postoji (slike 9., 10., 11., 19., 20.).



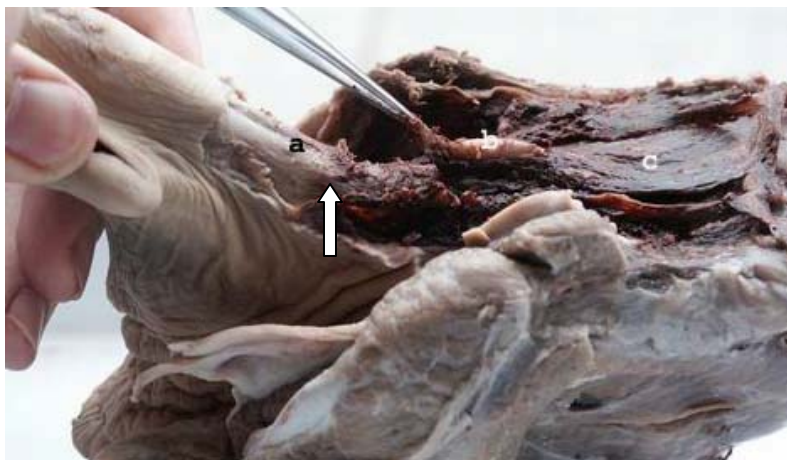
Slika 19. Pogled na grkljan psa in situ s desne strane s prikazom grkljanskih živaca: a) dušnik; b) krikotrahealna opna; c) luk prstenaste hrskavice; d) kranijalni dio sternotiroidnog mišića, prebačen oralno; e) presiječeni tirofaringični mišić. Bijela strelica pokazuje vanjsku granu kranijalnog grkljanskog živca na mjestu ulaska u krikotiroidni mišić. Zelena strelica pokazuje ulaz u grkljan kranijalnog grkljanskog živca. Narančasta strelica označuje mjesto ulaska u grkljan kaudalnog grkljanskog živca.



Slika 20. Prikaz grkljana psa s desne strane sa spojnom granom između kranijalnog i kaudalnog grkljanskog živca: a) jednjak; b) prerezana prstenasta hrskavica; c) grane kranijalnog grkljanskog živca za grkljansku sluznicu; Strelica pokazuje spojnu granu između kranijalnog i kaudalnog grkljanskog živca i sitne ogranke kranijalnog grkljanskog živca za jednjak.

Sluznica grkljanske šupljine psa je glatka te nema sitnih šupljina koje su odijeljene trabekulama kao u dobrog dupina, niti postoje medijani te lateralni nabori ventralno na sluznici, ali pas ima dobro razvijenu jednu relativno veliku šupljinu sa svake strane – lateralnu grkljansku vrećicu.

Ligament između prstenaste i kuneiformnih hrskavica je izražen u dobrog dupina a u psa ne postoji (Slika 21.).



Slika 21. Pogled na grkljan dobrog dupina s lijeve dorzolateralne strane na kojoj se vidi, prerezan i pincetom pridržavan ligamenat između medijanog grebena prstenaste hrskavice i kuneiformnih ili kornikulatnih hrskavica: a) kuneiformne ili kornikulatne hrskavice; b) medijani greben prstenaste hrskavice; c) dorzalni krikoaritenoidni mišić. Strelica označava mjesto prijehvata ovog ligamenta o kuneiformne ili kornikulatne hrskavice.

Nigdje u literaturi nije naveden posebni dio tirofaringičnog mišića dobrog dupina koji leži medijalno od ploče štitaste hrskavice za koju je i vezan. Ima još dva hvatišta na hrskavici grkljanskog poklopca te na krikotiroidnoj opni.

U literaturi nisu detaljnije opisani venozni spletovi koji su pronađeni dorzalno te lateralno na grkljanu dobrog dupina.

GREEN (1972.) opisuje u dobrog dupina krikohoidni mišić (m. cricothyoideus) koji započinje na štitastoj hrskavici, a završava na lateralnom bridu aboralnog rošćića prstenaste hrskavice. Opisani mišić nije izražen u naših istraživanih dupina, te ga GREEN (1972.) vjerojatno zamjenjuje s krikotiroidnim mišićem, kojeg u svom tekstu nije opisao, no nalazi se na mjestu koje je naveo za krikohoidni mišić.

BLEVINS i sur. (1973.) opisuju samo jedan krikoaritenoidni mišić dok su u naših istraženih dobrih dupina nađeni lateralni i dorzalni krikoaritenoidni mišić. Isti autori spominju mali tiroepiglottični mišić i opisuju njegov smještaj te početak i kraj. Smatramo da je ovaj mišić dio opisane mišićne mase koja leži medijalno od ploče štitaste hrskavice i spaja se s tirofaringičnim mišićem.

REIDENBERG i sur. (1987.) opisuju da je hrskavica koja se nalazi oralno i lateralno od ljevkaste hrskavice kornikulatna hrskavica. BLEVINS i sur. (1973.) opisuje kaudalnije malu kornikulatnu hrskavicu koja nije pronađena u naših istraživanih dobrih dupina, a hrskavicu koja je smještena oralno kuneiformnom. Na temelju dobivenih rezultata ne možemo se prikloniti ni jednoj skupini autora o postojanju i položaju kuneiformne i kornikulatne hrskavice u dobrog dupina.

BEHRMANN (1997.) opisuje postojanje dvostrukih zračnih cijevi koje se dijele nakon svog ishodišta iz trodijelne lateralne vrećice te završavaju u pterigoidnom sinusu i pećinastoj kosti. Našim istraživanjem je utvrđeno da su sitni grkljanski divertikuli dobrog dupina osim svog spoja s grkljanskom šupljinom u potpunosti zatvoreni. Nakupina grkljanskih vrećica

jedinstvenog je okruglog oblika i nisu pronađena njena tri dijela koje navodi BEHRMANN (1997.). Ova nakupina šupljina na presjeku je spužvaste građe te je podijeljena brojnim trabekulima u male vrećice. Našim istraživanjem nisu pronađene zasebne zračne cijevi koje opisuje BEHRMANN (1997.).

Naše mišljenje se u pogledu ventralnih nabora sluznice ne slaže s onim iz literature. REIDENBERG i sur. (1988.) poistovjećuju medijani nabor s vokalnim naborom, odnosno glasnicama kopnenih životinja, a lateralne nabore s vestibularnim naborima. Također veći broj vrećica koje se nalaze između ovih nabora opisuju kao lateralnu grkljansku vrećicu. Smatramo da za ove tvrdnje nema osnove jer razudbom grkljana dobrog dupina nisu pronađeni anatomske temelji za ovakve tvrdnje. Postoji veći broj anatomske struktura koje čine glasnice onim što one jesu, no te strukture nismo pronašli u grkljanu dobrog dupina, a one su sljedeće:

1. mm. vocalis et ventricularis čine mišićnu osnovu vokalnog i vestibularnog nabora, a oni su dio mase tiroaritenoidnog mišića. U dobrog dupina ovaj mišić spaja štitastu i ljevkastu hrskavicu svake strane kao i u psa, no nema posebno izdvojene dijelove koje bi mogli identificirati kao mm. vocalis et ventricularis.
2. na ljevkastoj hrskavici dobrog dupina ne postoje hrskavični izdanci processus vocalis et muscularis na koje bi se vezali gore navedeni mišići.
3. ligamenti koji su uklopljeni u vokalni i vestibularni nabor ne postoje u dobrog dupina.
4. položaj ventralnih sluzničnih nabora nije istovjetan položaju vokalnog ili vestibularnog nabora. Ovi nabori u dobrog dupina se protežu od hrskavice grkljanskog poklopca, konvergiraju prilikom prolaska kroz grkljanski prolaz između ljevkastih hrskavica, te se opet razdvajaju i nastavljaju do ulaza u dušnik.

Da li ventralni nabori sluznice, zajedno s brojnim sitnim grkljanskim vrećicama sudjeluju u stvaranju zvuka ostaje otvoreno pitanje, no smatramo da ih ne bi trebalo poistovjetiti s vokalnim i vestibularnim naborima domaćih sisavaca.

Iako funkcija grkljana nije dio anatomske problematike kojom se bavi ovaj rad smatramo da bi trebali iznijeti i naše mišljenje na tu temu.

Grkljan psu služi kao zapreka koja spriječava ulaz hrane u dušnik prilikom gutanja. Također ima funkciju proizvodnje zvuka prilikom čega se grkljanski mišići, osobito vokalni i ventrikularni, krikoaritenoidni i poprečni aritenoidni mišići napinju i opuštaju, regulirajući tako otvor rime glotidis. Zrak prilikom prolaska kroz ovo suženje prelazi iz linearnog u turbulentno gibanje proizvodeći titranje vokalnih nabora koje se očituje kao zvuk, u slučaju psa lajanje, cvilenje i zavijanje.

Grkljan dobrog dupina je karakteristične građe kojom se bitno razlikuje od grkljana psa i nedvojbeno služi da bi mu olakšao disanje i gutanje u morskoj sredini u kojoj obitava, te sprečava ulaz hrane u dušnik. Budući je cijelo vrijeme smješten ventralno uz hoane i stalno je ukrižan sa ždrijelom dijeli početni dio ždrijela na dva dijela – lijevi i desni kroz koje prolazi hrana prilikom gutanja. Unatoč ulozi grkljana da sprečava ulaz hrane u dušnik BIRKUN (1996.) je u dva obična dupina utvrdio obstrukciju dušnika i dušnjaka ribom i morskim travama. Kao organ dišnog sustava kopnenih sisavaca igra veliku ulogu u proizvodnji zvuka. No, u grkljanu dobrog dupina nisu pronađene bitne strukture za proizvodnju zvuka koje postoje kod kopnenih sisavaca, a to su prvenstveno glasnice te vestibularni nabori. U kolikoj mjeri on služi za proizvodnju zvuka dupinu ne može se sa sigurnošću tvrditi. Činjenica je da ljevkaste hrskavice tvore suženje u grkljanskoj šupljini a oralno i aboralno od ovog suženja se grkljanska šupljina širi te se stvara turbulentno strujanje zraka prilikom prolaska kroz ovu tvorbu. U kolikoj mjeri je dupin to u stanju kontrolirati pomoću krikoaritenoidnih, poprečnih aritenoidnih i tiroaritenoidnih mišića također se ovim načinom istraživanja ne može sa

sigurnošću ustvrditi. Da li nabori sluznice imaju neku ulogu u proizvodnji zvuka i da li sve sitne vrećice koje se nalaze između njih i koje se nalaze na mjestu lateralne grkljanske vrećice imaju ulogu rezonatora kojim se više ili manje pojačava proizvedeni zvuk ostaje otvoreno pitanje. Izgleda da grkljan nije jedinstvena struktura za proizvodnju zvuka, već tu ulogu preuzimaju dijelom i nosne vrećice dupina i melon te da zvuk nastaje njihovim međudjelovanjem.

Zaključak

Istraživanjem grkljana psa i dobrog dupina utvrđene su sljedeće bitne razlike:

1. grkljan dobrog dupina je relativno veći i oralnije položen u odnosu na grkljan psa;
2. grkljan dobrog dupina svojim vrhom dopire dorzalno do kaudoventralnog dijela rala;
3. kuneiformne ili kornikulatne hrskavice dobrog dupina zajedno s hrskavicom grkljanskog poklopca grade aritenoepiglitičnu cijev grkljana, koju pas nema;
4. prstenasta hrskavica dobrog dupina nije građena kao potpuno zatvoreni krug, odnosno nema ventralno spojene lukove. Također, ploča prstenaste hrskavice dobrog dupina izrazito je veća u odnosu na lukove i nosi medijano izraženi greben. Štitasta hrskavica dobrog dupina ima prostranije ploče s otvorima na dorzalnom bridu bez posebno izraženih oralnih i aboralnih roščića. Hrkavica grkljanskog poklopca dobrog dupina je izrazito snažnije građe i laterolateralno spljoštena, dok je ona u psa spljoštena dorzoventralno. Ljevkaste hrskavice dobrog dupina su male i spojene s dobro izraženim kuneiformnim ili kornikulatnim hrskavicama bez vidljivih izdanaka te zajedno imaju oblik izdužene ploče, dok su one u psa nepravilnog oblika s jasno izraženim nastavcima;

5. grkljan dobrog dupina ima samo jedan zglob (krikoaritenoidni), dok su između ostalih grkljanskih hrskavica fibrozne veze;
6. tetivasta pojačanja na štitastoj hrskavici prisutna su u dobrog dupina, ali ne i u psa;
7. mali ligament, koji u dobrog dupina povezuje medijani greben ploče prstenaste hrskavice s kuneiformnom ili kornikulatnom hrskavicom, u psa nije pronađen;
8. grkljan dobrog dupina nije uzglobljen s tirohiodom jezične kosti, za razliku od grkljana psa;
9. vaskularizacija grkljana u dobrog dupina je specifična. S lijeve i desne strane prateći aboralni rub ploče prstenaste hrskavice dolaze po jedna arterija i vena koje medijano anastomoziraju. Od svake od njih odvajaju se po dvije grane od kojih jedna prolazi uz medijalni greben prstenaste hrskavice i aboralno od njega anastomozira s istom granom na suprotnoj strani i oralnije se opet spaja s lateralnijom granom koja prolazi uz rub dorzalne površine grkljana uz ploču štitaste hrskavice te daju bogati žilni splet koji se se proteže uz lateralnu stijenku hrskavice grkljanskog poklopca;
10. tiroaritenoidni mišić dobrog dupina smješten je lateralno uz sluznicu grkljana u obliku mišićne ploče, dok je u psa na istom položaju, s jasno odvojenim vokalnim i ventrikularnim mišićima;
11. razudbom grkljana dobrog dupina nije pronađena površinska grana kranijalnog grkljanskog živca, niti njegova anastomoza s kaudalnim grkljanskim živcem. U psa nije pronađeno bogato granjanje kranijalnog grkljanskog živca uz hrskavicu grkljanskog poklopca sve do ulaza u grkljan koje je prisutno u dobrog dupina;
12. podužni, medijani i lateralni nabori sluznice koji su prisutni u grkljanskoj šupljini dobrog dupina i protežu se od hrskavice grkljanskog poklopca pa sve do dušnika u psa nisu razvijeni;
13. glasnice u dobrog dupina nedostaju dok su u psa dobro razvijene;

14. između medijanog i lateralnih nabora sluznice grkljana dobrog dupina postoje sitne vrećice, dok je u psa razvijena parna, relativno velika lateralna grkljanska vrećica.

Zahvala

Ovaj rad je izrađen na Zavodu za anatomiju, histologiju i embriologiju Veterinarskog fakulteta Sveučilišta u Zagrebu u sklopu znanstveno-istraživačkog projekta Ministarstva znanosti i tehnologije Republike Hrvatske "Zdravstvene i ostale biološke osobitosti sisavaca u Jadranskom moru" (0053317) uz dopuštenje Ministarstva zaštite okoliša i prostornog uređenja Republike Hrvatske, te uz financijsku pomoć "Gesellschaft zur Rettung der Delphine" iz Münchena.

Literatura

- ANONIMUS (1994.): *Nomina Anatomica Veterinaria*. 4th ed. The World Association of Veterinary Anatomists. Zürich, Ithaca.
- BEHRMANN, G. (1997.): *Anatomie des Zahnwalfkopfes I. Wissenschaftliche Sammlung*. Nordseemuseum. Bremerhaven.
- BIRKUN, A. (1996.): Complexities of by-catch diagnosis in Black Sea cetaceans. U: *Diagnosis of by-catch cetaceans: Proceedings of the second European Cetacean Society workshop on cetacean pathology* (Kuiken, T. ur.). European Cetacean Society newsletter no. 26, 12-15.
- BLEVINS, C. E., B. J. PARKINS (1973.): Functional anatomy of the porpoise larynx, *Amer. J. Anat.*, 138, 151-164.
- DYCE, K. M., W.O. SACK, C. J. G. WENSING (1996.): *Veterinary Anatomy*. W. B. Saunders company. Philadelphia.
- EVANS, H. E. (1993.a): The respiratory system. U: *Miller's Anatomy of the Dog* (Evans, H. E., urednik). W. B. Saunders company. Philadelphia., str. 472-479.

- EVANS, H. E. (1993.b): The heart and arteries. U: Miller's Anatomy of the Dog (Evans, H. E., urednik). W. B. Saunders company. Philadelphia., str. 603-607.
- EVANS, H. E. (1993.c): The veins. U: Miller's Anatomy of the Dog (Evans, H. E., urednik). W. B. Saunders company. Philadelphia., str. 686-690.
- GREEN, R. F. (1972.): Observations on the anatomy of some cetaceans and pinnipeds. U: Mammals of the Sea. Biology and medicine (Ridgway, S. H., urednik). C.C. Thomas Publisher. Springfield, USA, str. 247-297.
- HERMANSON, T. F., H. E. EVANS (1993.): The muscular system. U: Miller's Anatomy of the Dog (Evans, H. E., urednik). W. B. Saunders company. Philadelphia., str. 279-289
- NICKEL, R., A. SCHUMMER, E. SEIFERLE (1960.): Lehrbuch der Anatomie der Haustiere, Band II. Paul Parey. Berlin, Hamburg.
- STROMBERG, M. W. (1993.): The autonomic nervous system. U: Miller's Anatomy of the Dog (Evans, H. E., urednik). W. B. Saunders company. Philadelphia., str. 782-785.
- REIDENBERG, J. S., J. T. LAITMAN (1987.): Position of the larynx in odontoceti (toothed whales). Anat. Rec., 218, 98-106.
- REIDENBERG, J. S., J. T. LAITMAN (1988.): Existence of vocal folds in the larynx of odontoceti (toothed whales). Anat. Rec. 221, 884-891.
- SISSON, S. (1962.): Anatomija domaćih životinja. Poljoprivredni nakladni zavod. Zagreb.
- SLOOTEN, E. (1991.): Age, growth, and reproduction in Hector's dolphins. Can. J. Zool. 69: 1689-1700.
- ZIETZSCHMANN, O., E. ACKERKNECHT, H. GRAU (1943.): Ellenberger-Baum, Handbuch der vergleichenden Anatomie der Haustiere. Springer-Verlag. Berlin.

Comparative gross morphology of larynx of the dog (*Canis familiaris*) and bottlenose dolphin (*Tursiops truncatus*)

Abstract

With this study I compared anatomy of the larynx of dog (*Canis familiaris*) and bottlenose dolphin (*Tursiops truncatus*). Two specimens conserved in 4% water diluted formalin of dog larynx and three specimens of bottlenose dolphin larynx were used which were bisected in great detail. I determined that larynx of bottlenose dolphin is positioned more rostrally than that of a dog, and it has specially developed arytenoepiglottideal tube which is positioned close to the caudoventral part of the vomer. Arches of cricoid cartilage are not ventrally fused, laminae of the thyroid cartilage are strengthened with tendinous fibres and are much wider in order to serve as attachment to much stronger laryngeal muscles than those of a dog. Arytenoid cartilages are small and attached to cuneiform or corniculate cartilages which are elongated and positioned dorsally to epiglottic cartilage forming arytenoepiglottideal tube. Epiglottic cartilage is latero-laterally flattened and keel-shaped. Laryngeal muscles of bottlenose dolphin are relatively stronger than those of the dog, and between muscles dorsally and laterally on the larynx lay venous plexuses. Cranial and caudal laryngeal nerves of bottlenose dolphin do not anastomize and I did not find superficial branch of cranial laryngeal nerve to m. cricothyroideus. M. thyroarytenoideus in bottlenose dolphin is platelike and does not possess mm. vocalis et ventricularis as its special part. I also have not found corresponding ligaments which form the basis for vocal and vestibular fold which also do not exist in bottlenose dolphin's larynx. Ventrally in the cavity of larynx median and lateral folds are present which expand from epiglottic cartilage, squeeze between arytenoid

cartilages and continue all the way to trachea. Between the folds there are small openings which form entrances in small laryngeal sacs which are situated on the place of the lateral laryngeal sac of domestic animals.

Key words: bottlenose dolphin, *Tursiops truncatus*, dog, *Canis familiaris*, larynx, vocal fold, plica vocalis, vestibular fold, plica vestibularis, cartilages of the larynx, cartilagine laryngis, muscles of the larynx, lateral laryngeal sac, ventriculus laryngis lateralis, cavity of larynx, cranial and caudal laryngeal nerves, n. laryngeus cranialis et caudalis