

AKTIVNOST OKSIDATIVNIH ENZIMA SLUZNICE ŽLJEZDANOG DIJELA ŽELUCA I DVANAESNIKA PLAVOBIJELOG DUPINA (STENELLA COERULEOALBA) IZ NACIONALNOG PARKA «KRKA»

Hrvoje Lucić¹, Snježana Vuković¹, Martina Đuras Gomerčić¹, Tomislav Gomerčić²,
Snježana Ćurković¹, Darinka Škrčić¹, Anita Babac³ i Hrvoje Gomerčić¹

¹ Zavod za anatomiju, histologiju i embriologiju, Veterinarski fakultet Sveučilišta u Zagrebu, Heinzelova 55, 10000 Zagreb, Hrvatska (hlucic@vef.hr); (svukovic@vef.hr); (martina.duras@vz.htnet.hr); (hrvoje.gomercic@vef.hr)

² Zavod za biologiju, Veterinarski fakultet Sveučilišta u Zagrebu, Heinzelova 55, 10000 Zagreb, Hrvatska (tomislav.gomercic@vef.hr)

³ Vodovod i odvodnja, Kralja Zvonimira 50, 22000 Šibenik, Hrvatska (anita.babac@si.htnet.hr)

Plavobijeli dupin (Stenella coeruleoalba) uginuo u rijeci Krki u lipnju 1999. godine na prikladan je način konzerviran, prvo pothlađivanjem, a zatim dubokim smržavanjem. To je omogućilo provođenje metoda enzimatske histokemije na uzorcima organa i tkiva, što je rijetko izvodivo na većini životinja uginulih u prirodi s obzirom na brzo propadanje staničnih enzima tijekom početnih postmortalnih promjena. Uzeti su uzorci žljezdanog dijela želuca i dvanaesnika, na kojima je istražena aktivnost dehidrogenaze glutamata (GDH), dehidrogenaze jantarne (SDH) i mliječne (LDH) kiseline te sustava NADH₂/NADPH-dijaforaza. Uočena je različita aktivnost enzima unutar svakog istraženog organa, kao i razlike između organa. Sluznicu žljezdanog dijela želuca karakterizira jaka aktivnost SDH i donora vodika, NADH₂. U sluznici dvanaesnika uočena je jača aktivnost dehidrogenaza, dok je aktivnost koenzima slabije izražena u odnosu na žljezdani dio želuca.

Uvod

Želudac i crijeva kitova, kao dio njihova probavnog sustava, svojom morfologijom razlikuju se od onih u kopnenih sisavaca. Želudac je podijeljen u nekoliko komora, čiji se broj razlikuje u različitim vrsta kitova, ali osnovu čine tri komore. Prva i najveća komora je predželudac, koji nedostaje u vrsta iz porodice Ziphiidae. Sljedeća komora je žljezdani ili fundusni dio želuca, a treća je pilorusni dio želuca. Za razliku od predželuca, pokrivenog kutanom sluznicom bez žlijezda, druge dvije komore imaju žljezdanu sluznicu, koja izlučuje enzime potrebne za početak prave enzimatske probave hrane [1, 2, 3].

Žljezdani dio želuca plavobijelog dupina ne razlikuje se bitno od onog u većine ostalih vrsta kitova. Sluznica mu čini brojne nabore, a i histološki odgovara građi fundusnog dijela želuca u ostalih sisavaca. Površina sluznice pokrivena je jednoslojnim visokoprizmatičnim epitelom na kojem se nalaze otvori tubulusnih žlijezda smještenih u lamini propriji. Ove žlijezde su na mjestima razgranate i dopiru do *muscularis mucosae*. Uz bazu žlijezde nalaze se bazofilne stanice, koje predstavljaju glavne stanice, a između njih su velike, okruglaste, acidofilne, tzv. obložne stanice, brojnije prema vratu žlijezde. U području vrata tubulusnih žlijezda nalaze se mukozne stanice. Ispod lamine proprije sa žlijezdama nalazi se lamina *muscularis mucosae*, koja odvaja sluznicu od podsluznice ili submukoze. Submukoza je građena od rahlog vezivnog tkiva s kolagenim i elastičnim vlaknima između kojih su fibroblasti, plazma stanice, krvne i limfne žile. Sljedeća ovojnica ovog dijela želuca je jaka mišićnica, koja je izvana pokrivena seroznim slojem visceralnog lista potrbušnice [4].

Crijeva kitova zubana, za razliku od kitova usana, dugačka su, bez jasne granice između tankog i debelog crijeva. Tanko crijevo dijeli se na dvanaesnik, jejunum i ileum, debelo crijevo čine kolon i rektum, a slijepo crijevo nije razvijeno u kitova zubana. Sluznica tankog crijeva odgovara onoj u čovjeka. Crijevnih resica nema u ampuli dvanaesnika, nego se one počinju pojavljivati kasnije i protežu distalno prema relativno kratkom kolonu, gdje površina sluznice postaje ravna kao u debelom crijevu čovjeka. Brunnerovih žlijezda i Panethovih stanica u tankom crijevu nema, dok su Peyerove ploče samo ponekad prisutne [5].

Dvanaesnik plavobijelog dupina ima crijevne resice koje se postupno uzdižu iznad površine sluznice a pokrivena su visokoprizmatičnim epitelnim stanicama s mikrovilima među kojima su i rijetke vrčaste stanice. *Lamina propria* je debela, ispunjena dubokim kriptomama koje oblažu PAS-pozitivne mukozne žlijezde. Ispod bazalnog sloja mukoznih žlijezda razvijena je tanka sluznička mišićnica, *lamina muscularis mucosae*. Podsluznica je debljine kao *lamina propria* i u njoj nema duodenalnih žlijezda. Slijedi jaka mišićnica, s unutrašnjim slojem kružno i koso položenih mišićnih stanica i vanjskim slojem uzdužno položenih mišićnih stanica. Histološka granica između dvanaesnika, *jejunuma* i *ileuma* gotovo da se ne može odrediti. U epitelu resica *jejunuma* brojnije su vrčaste stanice nego u dvanaesniku, a u *lamini propriji* i podsluznici *ileuma* prisutni su limfni čvorići, kojih ima i u ostalim dijelovima tankog crijeva, a nakupine limfnog tkiva koje bi odgovarale Peyerovim pločama rijetko su prisutne [4].

U dostupnoj literaturi nedostaju podaci o histokemijskim analizama uzoraka organa kitova, kako fizioloških tako i morfoloških istraživanja temeljenih na intenzitetu aktivnosti oksidativnih enzima u pojedinim tkivima unutar nekog organa. Jedina istraživanja histokemijskih osobitosti tkiva u kitova provedena su na uzorcima skeletnih mišića utvrđivanjem odnosa aerobnog i anaerobnog metabolizma mišićnih vlakana [6]. U našim istraživanjima vrlo je rijedak nalaz uginule životinje kod koje postmortalne promjene na uzorcima tkiva i organa omogućuju istraživanja osjetljivih staničnih enzima. Također je rijedak nalaz ove vrste dupina s obzirom da je u Jadranskom moru stalno prisutna samo jedna vrsta kitova, dobri dupin (*Tursiops truncatus*) [7].

Materijal i metode

Istraživanje je provedeno na plavobijelom dupinu oznake «dupin 27», ukupne tjelesne dužine 198 cm i mase 99 kg, te starosti oko 11 godina, procijenjenoj GLG metodom (od engl. *Growth Layer Groups*), brojanjem slojeva dentina zuba prema Sloomu [8]. Dupin je uočen i praćen dva dana u rijeci Krki kod Skradina, gdje je uginuo, u prisutnosti djelatnika Nacionalnog parka «Krka», 23. lipnja 1999. godine. Odmah po uginuću životinja je ohlađena na temperature od 4 °C, a zatim prebačena u zamrzivač na temperaturu od – 18 °C te je sljedećeg dana dopremljena na Veterinarski fakultet u Zagrebu. Razudba je obavljena u Zavodu za anatomiju, histologiju i embriologiju, pri čemu su uzeti uzorci organa za mikroskopsku i histokemijsku pretragu. Uzorci žljezdanog dijela želuca i dvanaesnika namijenjeni prikazu lokalizacije aktivnosti oksidativnih enzima konzervirani su dubokim smrzavanjem i rezani na odsječke debljine 4–6 µm. Istražena je aktivnost sljedećih enzima: dehidrogenaze jantarne kiseline (SDH), dehidrogenaze mliječne kiseline (LDH), dehidrogenaze glutamata (GDH) te nikotin-amid-dinukleotida (NAD) i nikotin-amid-dinukleotid-fosfata (NADP) koji su koenzimi i akceptori vodika pri aktivnostima dehidrogenaza. Aktivnost istraženih enzima istraživana je prema metodologiji Chayena i Bitenskyja [9], a sve metode zasnovane su na istom histokemijskom principu, po kojem je položaj aktivnosti pojedinog enzima utvrđivan izlaganjem svježih, nefiksiranih tkivnih odsječaka reakcijskom mediju koji je sadržavao otopinu specifičnog supstrata i markera. Prisutnost i intenzitet aktivnosti koenzima NAD i NADP utvrđivani su metodom NADPH-dijaforaza i NADPH₂-dijaforaza. Pojam dijaforaza označava enzimatski sustav koji se dodaje u reakcijski medij uzorka tkiva, gdje oksidira NADPH/NADPH₂ i reducira marker pa nastaju NAD/NADP i formazan, od kojeg nastaje karakteristično obojenje na mjestu aktivnosti dehidrogenaza [9].

Rezultati

Sluznica žljezdanog dijela želuca pokazuje vrlo jaku aktivnost dehidrogenaze jantarne kiseline (SDH). Stanice visokoprizmatičnog epitela pokazuju jednako intenzivnu reakciju, kao i stanice tubulusnih žlijezda lamine proprije. Prema jačini obojenja ne mogu se razlikovati pojedine vrste stanica tubulusnih žlijezda. Aktivnost SDH u vezivnom tkivu submukoze vrlo je slaba – slabo uočljiva duž snopova kolagenih vlakana. Mišićnica pokazuje umjerenu aktivnost SDH, ali je ona znatno slabijeg intenziteta nego što je u sluznici žljezdanog dijela želuca (sl. 1).

Dehidrogenaza mliječne kiseline (LDH) najintenzivniju aktivnost pokazuje u stanicama mišićnice. U slojevima sluznice slabo je izražena, osim u tankom sloju stanica mišićnog sloja sluznice, *lamini muscularis mucosae*. U submukozi je vrlo slaba aktivnost LDH, osim u mišićnim stanicama stijenke krvnih žila, gdje je jednaka intenzitetu reakcije mišićnice žljezdanog dijela želuca.

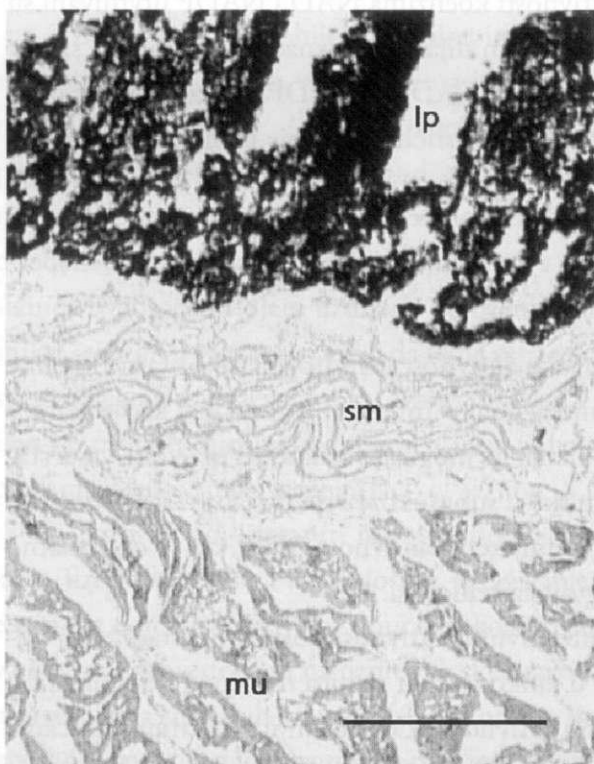
Aktivnost dehidrogenaze glutamata (GDH) u sluznici žljezdanog dijela želuca umjereno je izražena, dok u submukozi ne pokazuje aktivnost. Najintenzivnija reakcija GDH prisutna je u mišićnici (sl. 2).

Sustav $\text{NADH}_2/\text{NADPH}$ -dijaforaza pokazuje intenzivnu reakciju u svim slojevima stijenke žljezdanog dijela želuca. Pri tome je jača aktivnost NADH_2 -dehidrogenaze u usporedbi s aktivnošću NADPH -dehidrogenaze.

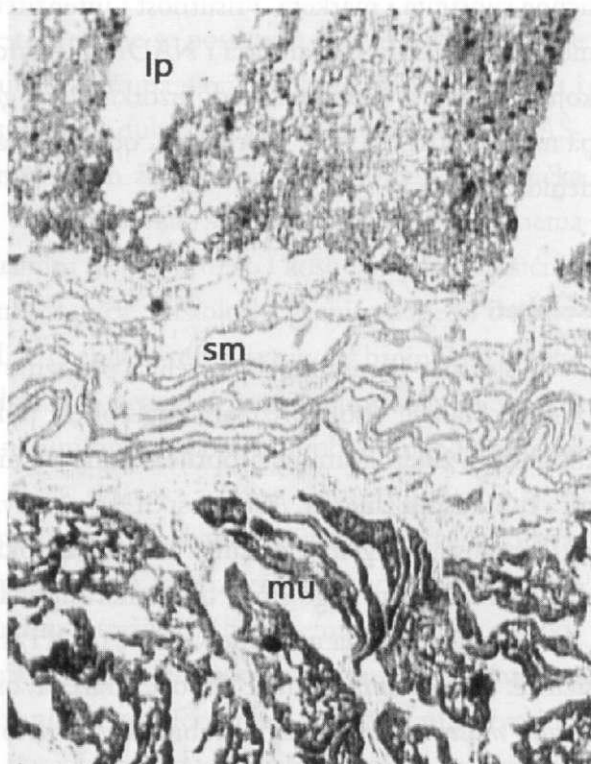
Unutar same stijenke žljezdanog dijela želuca najveći intenzitet reakcije uočen je u slojevima sluznice, a nešto slabiji u stanicama mišićnice (sl. 3).

Stijenka dvanaesnika pokazuje slabiju aktivnost svih oksidativnih enzima nego stijenka žljezdanog želuca. Dehidrogenaza jantarne kiseline (SDH) najintenzivnija je u sluznici, nešto slabija je u mišićnici, dok je u submukozi dvanaesnika gotovo nezatno izražena osim u stijenkama krvnih žila.

Dehidrogenaza mliječne kiseline (LDH) najizraženija je u mišićnim stanicama *lamine muscularis mucosae* i mišićnice dvanaesnika, a stanice *lamine propriae* pokazuju slabiju aktivnost ovog enzima. U vlaknastim elementima vezivnog tkiva submukoze nije uočena aktivnost LDH, za razliku od staničnih elemenata gdje je prisutna (sl. 5).




Slika 1. Stijenka žljezdanog dijela želuca plavobijelog dupina oznake «dupin 27». Aktivnost dehidrogenaze jantarne kiseline (SDH) u lamini propriji (lp), submukozi (sm) i mišićnici (mu). 4 x 2,5; mjerilo 500 μm



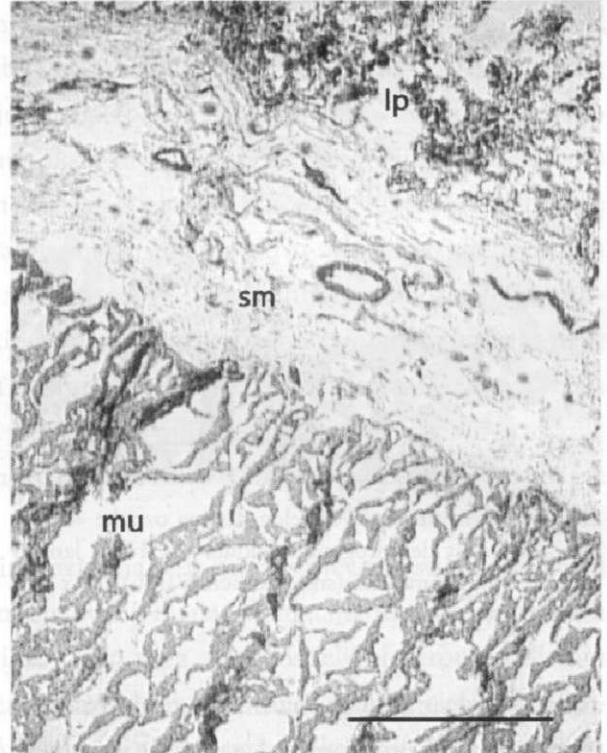
Slika 2. Stijenka žljezdanog dijela želuca plavobijelog dupina oznake «dupin 27». Aktivnost dehidrogenaze glutamata (GDH) u lamini propriji (lp), submukozi (sm) i mišićnici (mu). 4 x 2,5; mjerilo 500 μm

Stijenka dvanaesnika pokazuje umjerenu aktivnost dehidrogenaze glutamata (GDH), posebno u mišićnim stanicama, te nešto slabije u stanicama mukoznih žlijezda proprije. U submukozi se uočava jedino u stijenjkama krvnih žila (sl. 4).

Aktivnost NADH₂/NADPH-dijaforaza prisutna je u slojevima sluznice, kao i u mišićnici dvanaesnika, dok je u submukozi slabo izražena (sl. 6).



Slika 3. Žljezdani dio želuca plavo-bijelog dupina oznake «dupin 27». Aktivnost koenzima NADH u lamini propriji (lp), submukozi (sm) i mišićnici (mu). 15 x 2,5; mjerilo 150 μm

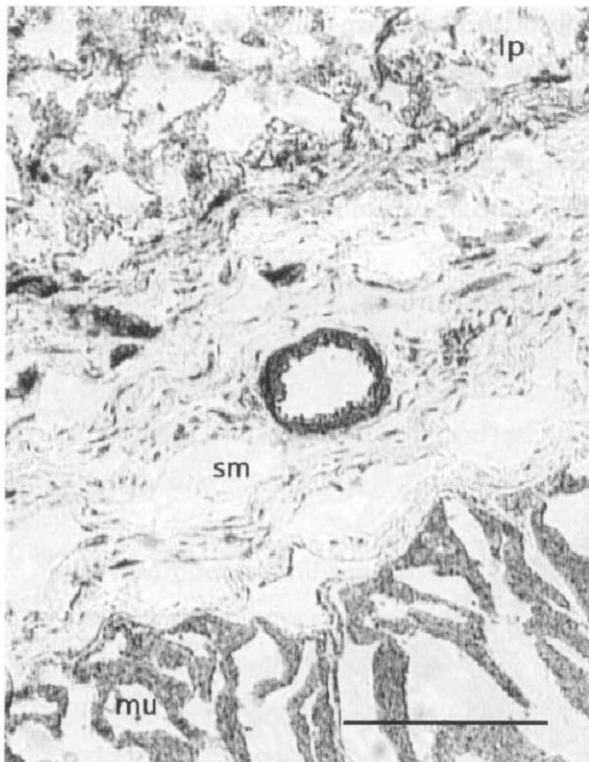

Slika 4. Dvanaesnik plavobijelog dupina oznake «dupin 27». Aktivnost dehidrogenaze glutamata (GDH) u lamini propriji (lp), submukozi (sm) i mišićnici (mu). 4 x 2,5; mjerilo 500 μm

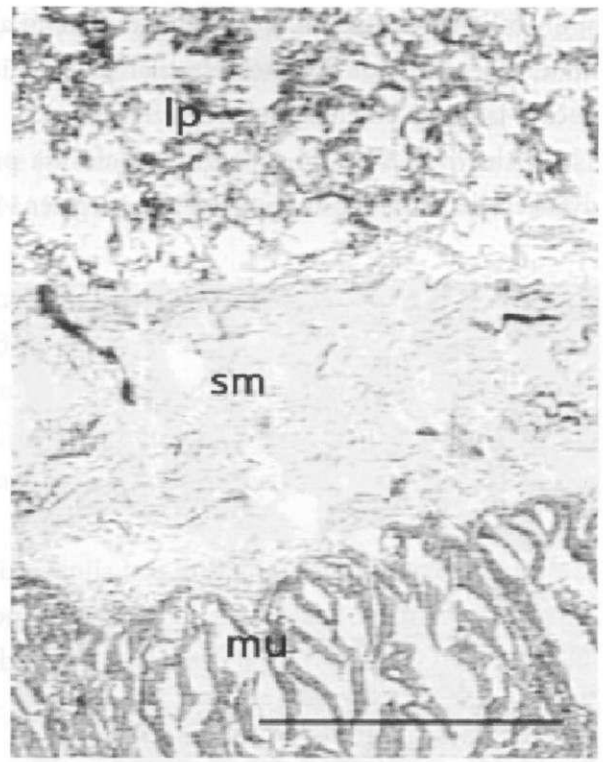
Rasprava

Prisutnost i aktivnost oksidativnih enzima u tkivima stijenke žljezdanog dijela želuca i dvanaesnika upućuju na intenzivne biokemijske procese vezane za metabolizam ugljikohidrata, masti i proteina koji se odnose na sintezu i izlučivanje probavnih enzima, te u određenoj mjeri i metabolizam tvari resorbiranih u stanice sluznice. Kao što je opisano i kod nekih drugih organa, aktivnost dehidrogenaza intenzivnija je u stanicama epitelnog tkiva, dok je u vezivnom tkivu ova aktivnost slabije izražena [10].

Stijenka žljezdanog dijela želuca i dvanaesnika analiziranog dupina pokazuje intenzivnu aktivnost istraživanih enzima u epitelnim stanicama sluznice, stanicama žlijezda *lamine proprije*, mišićnim stanicama *muskularis mukoze* i mišićnice. Vezivno tkivo podsluznice većinom ne pokazuje



Slika 5. Dvanaesnik plavobijelog dupina oznake «dupin 27». Aktivnost dehidrogenaze laktata (LDH) u lamini propriji (lp), submukozi (sm) i mišićnici (mu). 10 x 2,5; mjerilo 200 μ m



Slika 6. Dvanaesnik plavobijelog dupina oznake «dupin 27». Aktivnost koenzima NADP u lamini propriji (lp), submukozi (sm) i mišićnici (mu). 6 x 2,5; mjerilo 300 μ m

aktivnost oksidativnih enzima osim u stanicama fibroblasta i fibrocita, što se može povezati s njihovom diobom i sintezom kolagena. Sluznica žljezdanog dijela želuca analiziranog plavobijelog dupina u svim slojevima pokazuje jaku aktivnost dehidrogenaze jantarne kiseline, posebno u stanicama tubulusnih žlijezda *lamine proprie*. Jantarna kiselina jedan je od glavnih elemenata Krebsova ciklusa, mitondrijalnog procesa kojim stanica priskrbljuje energiju za svoje osnovne funkcije. Pri tome se oslobađa i znatna količina vode pa je razumljiv jednak intenzitet reakcije u svim vrstama stanica tubulusnih žlijezda žljezdanog dijela želuca, a posebno obložnih stanica, koje sintetiziraju solnu kiselinu (HCl), i glavnih stanica, koje sintetiziraju proteolitičke enzime. Kako se dupini hrane visoko proteiniziranom hranom, vrlo jaka aktivnost ove dehidrogenaze u sluznici žljezdanog dijela želuca analizirane životinje vjerojatno je povezana s intenzitetom sinteze i sekrecije proteolitičkih enzima, a time i solne kiseline, koja osigurava potreban pH za njihovo djelovanje u želučanom sadržaju. Sličan rezultat dobiven je i komparativnom analizom aktivnosti dehidrogenaze jantarne kiseline u stijenci želuca goveda hranjenih hranom bogatom proteinima i želuca kontrolne skupine goveda hranjene standardnom hranom [11]. Iako nešto slabije nego u žljezdanom dijelu želuca, u stijenci dvanaesnika aktivnost dehidrogenaze jantarne kiseline također je izražena, pogotovo u mukoznim žlijezdama proprie i mišićnim stanicama mišićnice. Kao i u cijelom gastrointestinalnom traktu

sisavaca općenito, karakteristična je intenzivna reakcija sukcinat dehidrogenaze u svim tkivima koja imaju proliferativne, regenerativne, apsorptivne ili ekskretorne aktivnosti [12].

Za razliku od dehidrogenaze jantarne kiseline, dehidrogenaza glutamata najaktivnija je u mišićnim stanicama jer su tamo najintenzivniji metabolički procesi usmjereni dobivanju velike količine energetskih metabolita potrebnih za intenzivan mehanički mišićni rad. Dehidrogenaza glutamata deaminira glutamat tvoreći α -ketoglutaranu kiselinu, koja se uključuje u Krebsov ciklus za dobivanje energije. Zanimljiva je i aktivnost dehidrogenaze mliječne kiseline u slojevima stijenke želuca, a i dvanaesnika, koja je slabija u usporedbi s aktivnostima ostalih istraženih enzima, čak i u mišićnim stanicama. Mliječna kiselina nastaje u anaerobnim glikolitičkim uvjetima, a oksigeniranjem stanice dehidrogenaza mliječne kiseline oksidira ju natrag u pirogroždanu, te se tako vraća u Krebsov ciklus. S obzirom da kitovi žive neprestano izloženi hipoksiji, razvili su specifične metaboličke putove, koji su u mišićnim stanicama glatkog mišićnog tkiva vjerojatno slični onima u mišićnim vlaknima skeletnog mišićnog tkiva. Između ostalog, histokemijom dehidrogenaze mliječne kiseline u skeletnom mišićnom tkivu morskih sisavaca tijekom dugotrajnog ronjenja bave se Hochachka i Foreman [6]. Autori navode da se u stanju hipobarične hipoksije kod ovih životinja odvija oksidacija pirogroždane kiseline, a ne njena redukcija u mliječnu kiselinu, pa nema skretanja u anaerobnu glikolizu. Histokemijski, raste aktivnost piruvat kinaze, dok aktivnost dehidrogenaze mliječne kiseline čak i opada.

Aktivnost $\text{NADH}_2/\text{NADPH}$ dijaforaza najintenzivnija je u onim slojevima stijenke gdje su intenzivne aktivnosti ostalih dehidrogenaza čijim djelovanjem na oksidaciju metabolita nastaju NADH_2 i NADPH kao donori oslobođenog vodika. Osim toga, kao nositelji elektrona sudjeluju kako u transmembranskom prijenosu stanične membrane tako i u lančanoj reakciji citokrom oksidaze na membrani mitohondrija. Time se može objasniti njihova izrazito jaka reakcija u stanicama tubularnih žlijezda žljezdanog dijela želuca, koje imaju snažnu metaboličku aktivnost. U submukozni žljezdanog dijela želuca i dvanaesnika aktivnost $\text{NADH}_2/\text{NADPH}$ dijaforaza nije izražena, osim u rijetkim staničnim elementima vezivnog tkiva. Pozitivna reakcija u obliku pojedinačnih, kratkih, debljih vlakana vidljiva u rubnom dijelu submukoze, uz samu sluznicu ili mišićnicu dvanaesnika mogla bi se povezati s položajem živčanih vlakana unutar stijenke crijeva. Sličan nalaz aktivnosti NADPH -dijaforaze u stijenci crijeva opisan je kod čovjeka i svinje. Povezuje se s ulogom ovog enzima u sintezi dušičnog oksida (NO) prisutnog u živčanom sustavu crijeva sisavaca, gdje predstavlja određeni marker položaja autonomnih živčanih ganglija [13, 14].

Izvori

- [1] Weber, M., 1888. Anatomisches über Cetaceen. Morph. Jahrb. 13, str. 618-653, Leipzig.
- [2] Tarpley, R. J., R. F. Sis, T. F. Albert, L. M. Dalton, J. C. George, 1987. Observations on the anatomy of the stomach and duodenum of the bowhead whale, *Balaena mysticetus*. Amer. J. Anat. 180, str. 295-322, Philadelphia.
- [3] Langer, P., 1996. Comparative anatomy of the stomach of the Cetacea. Ontogenetic changes involving gastric propositions – mesenteries – arteries. Z. Säugetierkunde 61, str. 140-154, Jena.
- [4] Lucić, H., 2002. Histološke i histokemijske osobitosti nekih organa plavobijelog dupina (*Stenella coeruleoalba*) iz Jadranskoga mora. Magistarski rad, Veterinarski fakultet Sveučilišta u Zagrebu, 133 str., Zagreb.
- [5] Simpson, J. G., M. B. Gardner, 1972. Comparative microscopic anatomy of selected marine mammals. U: Mammals of the Sea – Biology and Medicine (ur. S. H. Ridgway), Charles C. Thomas Publisher, str. 298-413, Springfield.
- [6] Hochachka, P. W., R. A. Foreman III, 1993. Phocid and cetacean blueprints of muscle metabolism. Can. J. Zool. 71, str. 2089-2098, Ottawa.
- [7] Gomerčić, H., D. Huber, 1989. Istraživanja i zaštita morskih sisavaca Jadrana. U: Četvrta konferencija o zaštiti Jadrana. Plenarni referati i izvodi saopštenja (ur. P. Grgić), Neum, 19. i 20. oktobar 1989. godine, Program rada, str. 19, Neum.
- [8] Slooten, E., 1991. Age, growth and reproduction in Hector's dolphins, Can. J. Zool. 69, str. 1689-1700, Ottawa.
- [9] Chayen, J., L. Bitensky, 1991. Practical histochemistry. John Wiley & Sons., 321 str., London, New York, Sydney, Toronto.
- [10] Zobundžija, M., Z. Kozarić, M. Jakovac, G. Makar, 1990. Histochemical presentation of some oxidative enzymes in the allantoin epithelium of wild boars. Vet. arhiv 60 (6), str. 325-333, Zagreb.
- [11] Marcanik, J., J. Kocisova, K. Bod'a, T. Pauer, M. Belak, R. Skarda, 1976. Histochemical studies on cow intestinal mucosa and electron microscopic studies of ruminal epithelium of cows fed a deficient diet for prolonged time. Arch. Tierernahr., Nov. 26 (11), str. 757-763, Berlin.
- [12] Löffler, M., C. Becker, E. Wegerle, G. Schuster, 1996. Catalytic enzyme histochemistry and biochemical analysis of dihydroorotate dehydrogenase/oxidase and succinate dehydrogenase in mammalian tissues, cells and mitochondria. Histochem. Cell. Biol., Feb. 105 (2), str. 119-128, Berlin.
- [13] Keranen, U., S. Vanhatalo, T. Kiviluoto, E. Kivilaakso, S. Soinila, 1995. Co-localization of NADPH diaphorase reactivity and vasoactive polypeptide in human colon. J. Auton. Nerv. Syst., Sep. 5, 54 (3), str. 177-183, Amsterdam.

[14] Rabinowitz, S. S., J. J. Lucas, P. M. Gootman, 1995. NADPH-diaphorase activity in piglet intestinal mucosa. *Cell. Mol. Biol. Res.* 41 (1), str. 73-80, New York.

Hrvoje Lucić, Snježana Vuković, Martina Đuras Gomerčić, Tomislav Gomerčić,
Snježana Ćurković, Darinka Škrčić, Anita Babačić and Hrvoje Gomerčić

THE ACTIVITY OF THE OXIDIZING MUCOUS MEMBRANE ENZYMES OF THE GLANDULAR PART OF STOMACH AND DUODENUM OF THE BLUE-WHITE DOLPHIN (*STENELLA COERULEOALBA*) FROM THE KRKA NATIONAL PARK

Summary

Striped dolphin (*Stenella coeruleoalba*) which is subject of this investigation was died in the river Krka at 1999, and after death it was conserved by refrigeration and than was deep frozed. That procedure allowed performance of the methods of enzyme histochemistry on its tissue and organs samples. That is a rare situation with animals which was died in free nature because of fast cells destruction during the postmortal changes. Samples of fundic part of the stomach and duodenum was taken from that animal, and activity of enzymes as follow was done: glutamic dehydrogenase (GDH), succinic dehydrogenase (SDH), lactic dehydrogenase (LDH) and enzymatic system of NADH₂/NADPH-diaphorase. Diferences between that organs and differences between layars in each organ was marked. Strong activity of succinic dehydrogenase and NADH₂ as hydrogens donor was characteristic of the fundic stomach mucose. Strong activity of all dehydrogenase was marked in duodenal mucose but activity of coenzymes NADH/NADH₂ was lesser than in stomach mucose.

ZBORNİK RADOVA SA SIMPOZIJA RIJEKA KRKA I NACIONALNI PARK «KRKA»
PRIRODNA I KULTURNA BAŠTINA, ZAŠTITA I ODRŽIVI RAZVITAK

NAKLADNIK:

Javna ustanova «Nacionalni park Krka»

ZA NAKLADNIKA:

Željko Bulat

UREDNIK:

Drago Marguš

LEKTOR:

Vilijam Lakić

KOREKTOR:

Marko Menđušić

Drago Marguš

RECENZENTI:

Prof. dr. sc. Marin Zaninović

Akademik Milan Meštrov

LIKOVNO OBLIKOVANJE I OBRADA KOLORA:

www.digitalfilm.hr

TISAK:

Narodne Novine d.d. Zagreb

NAKLADA: 1 000

Šibenik, 2007.

UDK 502.4(497.5)(282.24 Krka)(063)(048)

SIMPOZIJ Rijeka Krka i Nacionalni park Krka : prirodna i kulturna baština, zaštita i održivi razvitak, Šibenik,
5.-8. listopada 2005. (1 ; 2005 ; Šibenik)

Zbornik radova / Simpozij Rijeka Krka i Nacionalni park Krka : prirodna i kulturna baština, zaštita i održivi razvitak,
Šibenik, 5.-8. listopada 2005. ; [urednik Drago Marguš]. – Šibenik : Javna ustanova "Nacionalni park Krka", 2007.
– 1192 str. ; 20 x 27 cm

ISBN 978-953-7406-01-6

ISBN 978-953-7406-01-6